



A R E M G

PROCESSO SELETIVO UNIFICADO 2014

PRÉ-REQUISITO CIRURGIA GERAL TIPO 1

10 DE NOVEMBRO DE 2013

DETERMINAÇÕES

1. **NÃO ABRA O CADERNO DE PROVA SEM AUTORIZAÇÃO.**
2. Este teste consta de 50 questões de múltipla escolha.
3. Cada questão apresenta quatro opções (A, B, C, D), comportando uma e somente uma opção como resposta certa.
4. Assinale na folha de respostas com caneta azul ou preta, como indicado (●).
5. A prova terá a duração de **2 horas e 30 minutos**, incluindo o tempo para a marcação da folha de respostas.
6. Ao terminar, levante o braço e aguarde a presença do fiscal de prova, a quem você deverá entregar a **folha de respostas**.
7. Não serão concedidas revisões de provas.
8. O gabarito da prova será publicado após as 18:00 horas do dia do teste.

QUESTÕES DE CIRURGIA GERAL

Questão 01

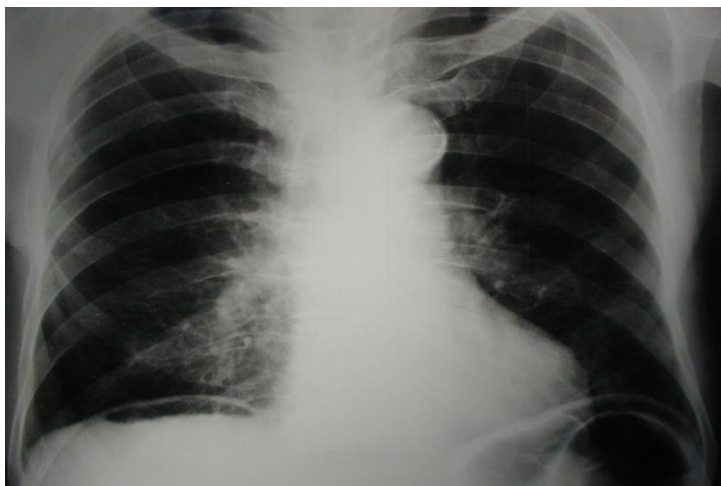
Em relação às condutas no perioperatório de tireoidectomia em paciente com diagnóstico de hipertireoidismo, assinale a afirmativa **ERRADA**:

- A) Manter o uso de soluções iodadas por via oral no pré-operatório pode reduzir o fluxo sanguíneo, a friabilidade e o sangramento da tireóide no per-operatório
- B) Está contra-indicado o uso de iodo por via oral no pré-operatório de tireoidectomia em paciente com bócio nodular tóxico
- C) Na presença de tireotoxicose, é necessário administrar drogas anti-tireoideanas, beta bloqueadores e glicocorticóides antes da tireoidectomia
- D) Soluções iodadas e tionamida devem ser mantidas por, pelo menos, cinco dias após a tireoidectomia

Questão 02

Na UPA, você atendeu ao senhor ADT de 60 anos, motorista, etilista e tabagista moderado, que se queixava de dor abdominal intensa há oito horas. Ele relatava que a dor se iniciou no epigástrico, mas se estendeu a todo o abdome. Ao exame, ele apresentava fácies dolorosa, taquicardia, hipotensão, respiração superficial e abdome doloroso à palpação superficial e profunda. Analise a radiografia de tórax realizada (ver figura abaixo) e o hemograma cujo resultado é apresentado a seguir.

PROCESSO SELETIVO UNIFICADO 2014



METODO: CONTAGEM AUTOMATIZADA ATRAVES DE CITOMETRIA DE FLUXO

		VALORES DE REFERENCIA
Hemacias	: 3.980.000/mm3	4.500.000 A 5.500.000/mm3
Hemoglobina:	11,4 g/dl	13,0 A 17,5 g/dl
Hematocrito:	34,3%	40,0 A 50,0 %
VCM :	86,1 fl	80,0 A 100,0 fl
HCM :	28,7 pg	26,0 A 32,0 pg
CHCM:	33,4 g/dl	31,5 A 36,5 g/dl
RDW :	14,8 %	11,5 A 14,6 %
Leucocitos - Global:	20.500/mm3	4.000 A 11.000/mm3
Neutrofilos Bastonetes :	5% 1.025/mm3	ATE 840/mm3
Neutrofilos Segmentados:	86% 17.630/mm3	2.000 A 7.000/mm3
Linfocitos :	4% 820/mm3	1.000 A 3.500/mm3
Linfocitos Atipicos :	1% 205/mm3	
Monocitos :	4% 820/mm3	200 A 1.000/mm3
Eosinofilos :	0% 0/mm3	20 A 500/mm3
Basofilos :	0% 0/mm3	ATE 200/mm3
Metamielocitos :	0% 0/mm3	
Mielocitos :	0% 0/mm3	
Promielocitos :	0% 0/mm3	
Blastos :	0% 0/mm3	
Celulas Atipicas :	0% 0/mm3	
Plaquetas:	139.000/mm3	150.000 A 450.000/mm3

Baseado nessas informações e nesses resultados de exames, assinale **A MELHOR** opção para este paciente, dentre as condutas abaixo:

- A) Solicitar tomografia computadorizada de abdome para esclarecer o diagnóstico
- B) Realizar laparotomia exploradora imediatamente
- C) Não realizar laparoscopia devido à instabilidade hemodinâmica
- D) Transferir o paciente para o CTI para tratamento clínico

Questão 03

A garçonne BFG de 22 anos comparece a consulta médica relatando aparecimento de caroço na região anterior do pescoço. Sua ultrassonografia da região cervical evidenciou um nódulo sólido de dois centímetros de diâmetro no lobo direito da tireóide. Considerando esses dados, assinale a afirmativa **ERRADA**:

- A) A punção aspirativa por agulha fina (PAAF) do nódulo faz parte da propedêutica indicada
- B) O tratamento cirúrgico deverá ser lobectomia total com esvaziamento cervical profilático
- C) Após a cirurgia, a paciente deverá manter terapia supressora com hormônio tireoideano, indefinidamente
- D) A dosagem sérica de tireoglobulina pode ser útil no acompanhamento desta paciente

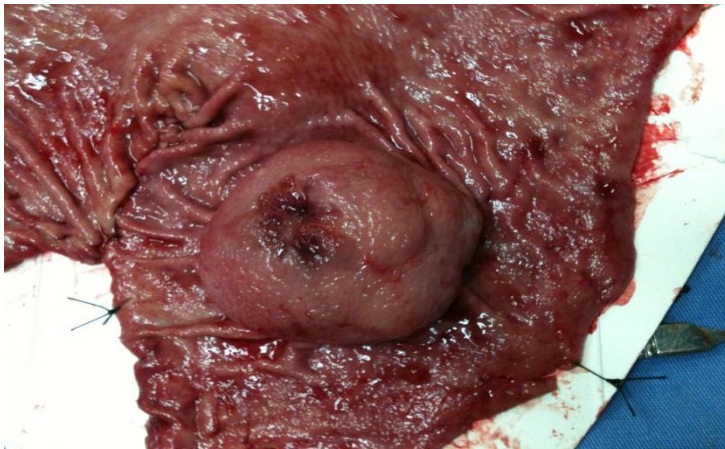
Questão 04

A psicóloga CSD de 32 anos interna-se para operação de cesariana de urgência. Em relação aos cuidados anestésicos na grávida, assinale a afirmativa **ERRADA**

- A) O risco aumentado de aspiração durante a indução anestésica pode ser amenizado com a utilização de entubação em sequência rápida e da manobra de Sellick
- B) Deve-se monitorar a oximetria de pulso, capnografia e pressão arterial, pois a hipercapnia materna pode provocar acidose fetal
- C) Deve-se utilizar oxigenoterapia suplementar no intuito de manter a saturação de O₂ da hemoglobina em 90%
- D) Caso ocorra hipotensão durante a indução anestésica, deve-se manter fluxo sanguíneo placentário adequado às custas de reposição volêmica e, se necessário, usar drogas vasoativas

Questão 05

O contador DTR de 43 anos foi submetido a endoscopia digestiva alta para propedêutica de anemia. Durante o exame, foi visualizada uma lesão subepitelial do antro gástrico, de seis cm de diâmetro, ulcerada. Foi realizada, então, gastrectomia parcial sem linfadenectomia (veja abaixo a foto da peça cirúrgica). O exame anatomopatológico evidenciou GIST.



Dentre os fatores relacionados abaixo, assinale aquele que afeta **NEGATIVAMENTE** o prognóstico:

- A) Tamanho do tumor
- B) Localização no antro gástrico
- C) Margem cirúrgica menor que cinco centímetros
- D) Não realização de linfadenectomia a D2

PROCESSO SELETIVO UNIFICADO 2014

AS QUESTÕES DE NÚMEROS 06, 07 e 08 SÃO BASEADAS NO CASO ABAIXO DESCRITO

O paciente EPS de 47 anos, sociólogo, informa que iniciou icterícia progressiva, de um mês de evolução, associada a náuseas, inapetência e emagrecimento. Relata, ainda, prurido cutâneo importante em todo corpo e que suas fezes estão acólicas há mais de duas semanas. Foi submetido a ressonância magnética do abdome e colangiografia (ver imagens abaixo).

Resultados de exames laboratoriais:

Hemoglobina: 13,5g%

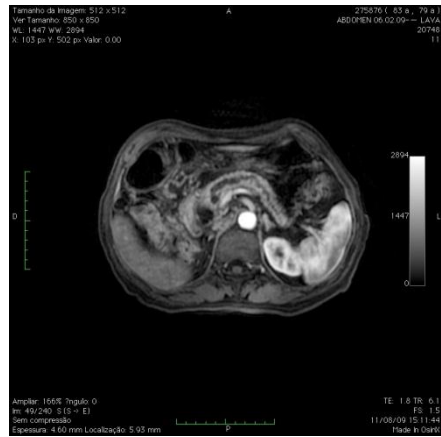
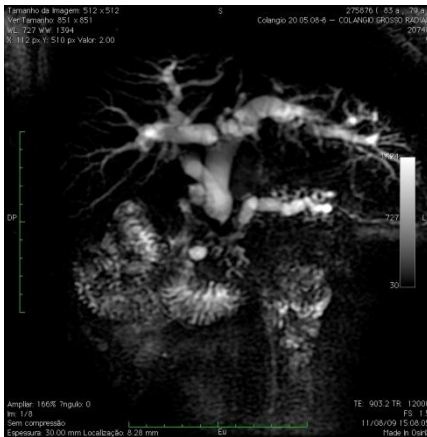Leucócitos totais: 7.300/mm³

Neutrófilos bastonetes: 0%

Bilirrubinas totais: 19,0 mg% (bilirrubina direta 16,2 mg%)

RNI: 1,8.

Pela avaliação de risco cirúrgico foi classificado como ASA 1.



PROCESSO SELETIVO UNIFICADO 2014

Questão 06

De acordo com essa história, quadro clínico e resultados dos exames disponíveis, marque qual, dentre as opções abaixo, é a **MELHOR** conduta para o paciente:

- A) Drenagem biliar por CPER (colangiopancreatografia endoscópica retrógrada)
- B) Drenagem biliar percutânea trans-hepática
- C) Duodenopancreatectomia cefálica
- D) Colectomia laparoscópica com colangiografia per-operatória

Questão 07

Em relação ao preparo deste paciente para o procedimento indicado, estão corretas as seguintes prescrições, **EXCETO**:

- A) Vitamina K na dose de 10mg, por via intramuscular ou endovenosa, nos três dias que antecedem ao procedimento
- B) Solução de glicose, insulina e potássio (GIK), seis a doze horas antes do procedimento
- C) Vitamina C na dose de 1g a 2g, duas vezes ao dia nos três dias que antecedem ao procedimento
- D) Hidratação oral, evitando-se hiperhidratação na véspera do procedimento

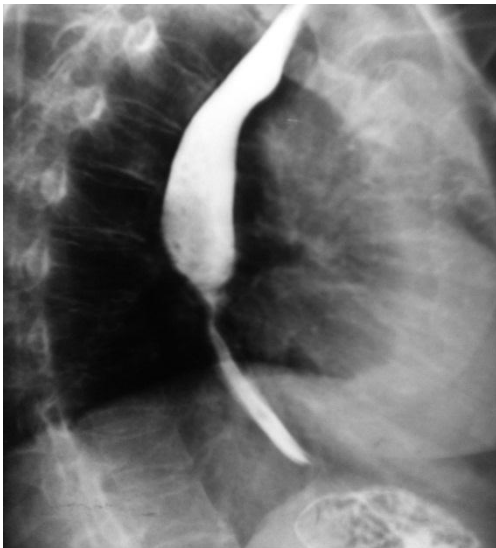Questão 08

Para tratamento do prurido cutâneo, todas abaixo estão indicadas, **EXCETO**:

- A) Colestiramina por via oral
- B) Diazepam por via oral
- C) Anti-histamínicos por via oral
- D) Banho com soluções anti-sépticas e manutenção das unhas curtas e limpas

Questão 09

FRT, 67 anos, sexo masculino, comerciante, relata tabagismo desde os 23 anos (um maço/dia) e uso de, pelo menos, um copo de cachaça quatro vezes por semana, desde a mesma época. Relata uso irregular de omeprazol desde os 50 anos, para tratamento sintomático de azia. Nunca fez endoscopia digestiva alta. Há um mês, iniciou disfagia progressiva, inicialmente para sólidos, e, atualmente, até para alimentos pastosos. Compareceu à consulta encaminhado pelo posto de saúde, trazendo o esofagograma abaixo. De acordo com o quadro clínico e com o exame apresentado, marque o diagnóstico **MAIS PROVÁVEL**:



- A) Adenocarcinoma do esôfago
- B) Megaesôfago chagásico
- C) Carcinoma de células escamosas do esôfago
- D) Estenose péptica do esôfago

PROCESSO SELETIVO UNIFICADO 2014

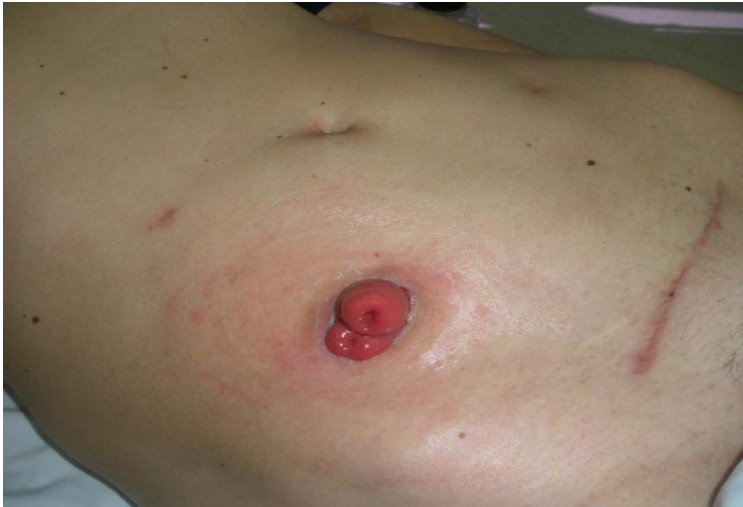Questão 10

São considerados fatores de risco para o carcinoma da cavidade oral e/ou orofaringe, **EXCETO**:

- A) Consumo crônico de bebidas alcoólicas
- B) Tabagismo nas suas mais variadas formas, inclusive tabagismo passivo
- C) Infecção pelo HPV
- D) Candidíase oral

Questão 11

As afirmativas abaixo correspondem às complicações que podem ocorrer em decorrência da realização do procedimento cirúrgico da foto abaixo, **EXCETO**:



- A) Alcalose metabólica
- B) Queimadura de pele
- C) Desidratação
- D) Hipocalcemia

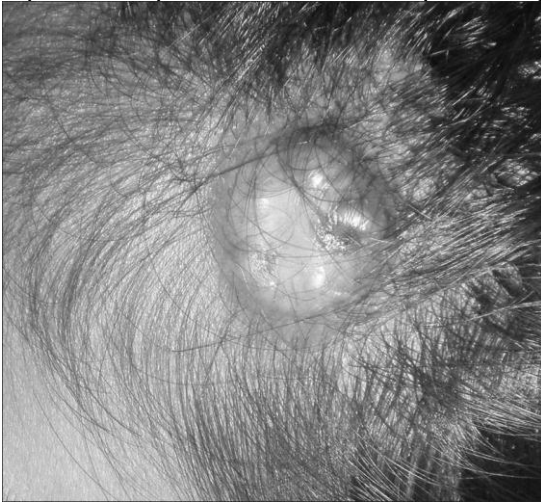Questão 12

O pedreiro GTR de 22 anos, hígido até agora, é vítima de trauma abdominal por arma de fogo, sendo imediatamente atendido no Pronto Socorro. Ao exame apresenta orifício de entrada único na fossa ilíaca esquerda. Levado à laparotomia exploradora, constatou-se somente lesão transfixante do reto intraperitoneal. O projétil, aparentemente de calibre 32, foi encontrado solto no interior da cavidade abdominal. Dentre as seguintes opções, a melhor conduta cirúrgica para este caso é:

- A) Rafia simples das lesões retais
- B) Colostomia da alça atingida, sem rafia
- C) Rafia das lesões e colostomia da alça
- D) Retossigmoidectomia à Hartmann, com fechamento do coto retal e colostomia terminal

Questão 13

HLB, sexo feminino, manicure, 35 anos, procurou médico por ter percebido uma tumoração no couro cabeludo na região frontal e que aumentou de tamanho rapidamente nos últimos dois meses. A lesão mede cerca de 3cm x 4cm, é eritematosa e com ulceração em seu topo, como pode ser observado pela fotografia abaixo.



A lesão foi ressecada com margem lateral de 1,0cm, chegando até a gálea, profundamente. O exame anátomo-patológico diagnosticou tumor triquilemal, com as células tumorais invadindo, mas não ultrapassando, a camada muscular do couro cabeludo. As margens cirúrgicas se encontravam livres. Sobre esse caso, é **CORRETO** afirmar:

- A) A lesão poderia ter sido tratada somente pela aplicação tópica de pomada de Fluorouracil (*5-FU*)
- B) Como se trata de lesão benigna, a margem de ressecção deveria ter sido de poucos milímetros, propiciando melhor resultado estético
- C) A paciente deve ser mantida em controle ambulatorial estrito, pois recidivas são frequentes
- D) Está indicada a quimioterapia sistêmica imediata com Ciclofosfamida, Adriamicina (Doxorubicina) e Fluorouracil (*5-FU*), visando melhora da sobrevida

Questão 14

Pacientes com distúrbios de coagulação são, frequentemente, um desafio para o cirurgião. A avaliação e o controle pré, per e pós-operatórios desses pacientes incluem, além da história e de exame clínicos, uma série de testes complementares. Sobre a coagulação é **CORRETO** afirmar:

- A) O tempo de protrombina mede a função do fator VII e da via intrínseca da coagulação
- B) O tempo de tromboplastina parcial ativado detecta níveis baixos dos fatores das vias extrínseca e comum
- C) A warfarina bloqueia a síntese dos fatores dependentes da vitamina K (fatores VIII, IX, XI da coagulação)
- D) A tromboelastografia pode avaliar a hipercoagulabilidade, a hipocoagulabilidade, a função plaquetária e a fibrinólise

Questão 15

UGV, 44 anos, sexo masculino, biólogo, diabético, informa dor na região anal há cerca de oito horas, com mal estar e febre. Ao exame nota-se induração perianal com dor, calor e rubor, sem sinais de flutuação. Toque doloroso, sem massas. A conduta **MAIS** segura neste caso deve ser:

- A) Administração de antibiótico na tentativa de regressão do processo
- B) Colocação de calor local ou banhos de assento até que ocorra flutuação
- C) Punção para identificação de loja, seguida de drenagem
- D) Solicitar hemograma com leucograma, glicemia e ultrassonografia da região, e reavaliação em 12 horas

Questão 16

YIV, 30 anos, sexo masculino, biscateiro, foi vítima de agressão por arma de fogo em hipocôndrio direito. Deu entrada no Pronto Socorro com sinais de instabilidade hemodinâmica e foi levado ao centro cirúrgico. À laparotomia, foi identificado hemoperitônio volumoso e lesão hepática com orifício de entrada do projétil na topografia do segmento IV, trajeto ântero-posterior, sem orifício de saída. A lesão sangrava copiosamente. O cirurgião prontamente realizou a manobra de Pringle, porém não houve nenhuma diminuição da hemorragia. Com esses dados é **CORRETO** afirmar que:

- A) Um ramo da artéria hepática que não é controlado com esta manobra deve ter sido lesado
- B) A lesão deve ser de ramo principal da veia porta com necessidade de secção do parênquima para controle
- C) A fonte mais importante do sangramento é o próprio parênquima hepático e deve ser optado por sutura imediata
- D) Trata-se de lesão da veia cava retro-hepática e o tamponamento com compressas pode ter um resultado satisfatório

Questão 17

A senhora JTP de 50 anos, do lar, foi atropelada por um ônibus em via de alta velocidade. Foi levada ao Pronto Socorro pelo transporte pré-hospitalar. Há relato de parada cardiorrespiratória no transporte, quando foram iniciadas manobras de reanimação com massagem cardíaca externa. Tempo de massagem: 20 minutos. À admissão, encontrava-se em Glasgow 03, pupilas 6/6 mm, cianose das extremidades, ausência de pulsos centrais e múltiplos ferimentos em todo o corpo. Eletrocardiograma (ECG) mostrava assistolia quando interrompida a massagem cardíaca. Ultrassonografia de saco pericárdico sem sinais de tamponamento. Dentre as opções abaixo, assinale a conduta **MAIS ADEQUADA** a ser tomada pelo médico que recebe a paciente:

- A) Reiniciar manobras de reanimação com massagem cardíaca externa, administração de adrenalina, reposição volêmica com cristalóides e sangue
- B) Certificar-se do tempo de parada, reexaminar, confirmar os dados vitais, exame físico e ECG e declarar a paciente em óbito
- C) Reanimação volêmica com cristalóides e sangue e encaminhar imediatamente a paciente ao centro cirúrgico para toracotomia de reanimação
- D) Manter manobras de reanimação, com reposição volêmica e solicitar imediatamente avaliação neurológica pela gravidade do trauma crânio-encefálico

Questão 18

O jornalista OCQ de 34 anos, com dor abdominal aguda foi submetido a estudo radiológico simples de abdome e tórax. Entre as possibilidades de achados radiológicos abaixo relacionadas, assinale a opção com a correlação diagnóstica **CORRETA**:

- A) Ausência de pneumoperitônio exclui perfuração de víscera oca
- B) A presença de “alça sentinela” é um achado específico de processo infeccioso
- C) A presença de níveis hidro-aéreos em alças intestinais sela o diagnóstico de obstrução intestinal mecânica
- D) Distensão localizada do cólon transverso é compatível com pancreatite aguda

Questão 19

RAV é uma advogada de 60 anos que procurou médico para se aconselhar sobre rastreamento de câncer colorretal (CaCR), pois estava preocupada devido a ter realizado tratamento de câncer de endométrio há oito anos. Na consulta externou seu medo em se submeter a exames invasivos. Entre as orientações citadas abaixo, qual está **CORRETA**?

- A) “A pesquisa de sangue oculto nas fezes não é o procedimento ideal para pacientes de alto risco”
- B) “Você pode substituir a colonoscopia convencional pela virtual, haja vista serem equivalentes”
- C) “Mulheres com história de câncer de endométrio não têm risco aumentado para CaCR”
- D) “Uma opção seria a realização de dosagem do antígeno carcinoembrionário (CEA), que serviria de triagem para outros exames”

Questão 20

MDP, 25 anos, sexo feminino, balconista, informa sentir dor que começou há 12 horas em região medioumbilical e, depois, localizou-se em fossa ilíaca direita (FID). A dor foi acompanhada de náuseas e um episódio de vômito. Nega corrimento vaginal e sua última menstruação foi há 20 dias. Ao exame apresenta abdome plano, simétrico, com dor à palpação em FID e com descompressão dolorosa. Toque retal doloroso. Temperatura axilar de 37,2°C e retal de 38,3°C. Foram solicitados hemograma com leucograma e ultrassonografia de abdome. Em relação a esta paciente assinale a afirmativa **CORRETA**:

- A) A diferença superior a 1°C entre as temperaturas axilar e retal é patognomônica de apendicite aguda
- B) Apesar da suspeita de apendicite aguda, deve-se aguardar a confirmação laboratorial e ultrassonográfica para indicar a cirurgia
- C) Era de se esperar que náuseas e vômitos precedessem o início da dor
- D) O leucograma poderia ser dispensado, já que a ausência de leucocitose não excluirá o diagnóstico de apendicite aguda

Questão 21

NHD é uma secretária que tem 38 anos e está na 14^a semana de gestação. Ela iniciou quadro de epigastria, vômitos frequentes e emagrecimento, atribuídos por ela, à gravidez. Por insistência de familiares, seu ginecologista solicitou endoscopia digestiva alta que evidenciou uma lesão ulcerada na grande curvatura gástrica. O exame anatomopatológico de biópsia da lesão revelou ser adenocarcinoma gástrico do tipo difuso de Laurén. O estadiamento não evidenciou metástases ou sinais de irrisecabilidade. Em relação à condução deste caso, dentre as opções abaixo, assinale a alternativa **CORRETA**:

- A) A gastrectomia deve ser realizada no mesmo tempo cirúrgico da cesariana
- B) Deve-se aguardar a maturidade fetal (32 semanas) para realizar o tratamento cirúrgico
- C) Deve-se iniciar tratamento quimioterápico visto que, nesta fase da gestação, o efeito teratogênico das drogas é menor
- D) O tratamento cirúrgico deve ser feito ainda nesta fase da gestação

Questão 22

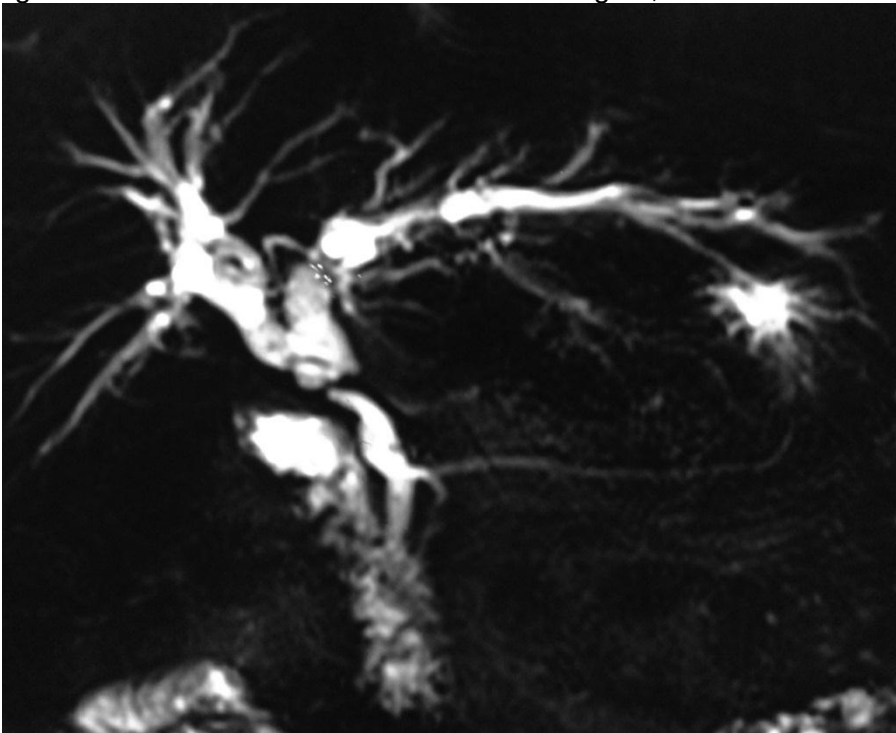
ORB, 43 anos, sexo feminino, passadeira, no pós-operatório de duodenopancreatectomia cefálica, evoluiu com fístula pancreática de alto débito no 4º DPO. O cirurgião, oito dias depois, realizou diversas tentativas de punção de veia subclávia, sem sucesso, para realização de nutrição parenteral total devido a jejum prolongado. No dia seguinte iniciou drenagem de secreção leitosa pelo orifício de punção, como evidenciado na fotografia abaixo. Em relação a este caso, qual a hipótese diagnóstica **MAIS PROVÁVEL**, entre as opções abaixo, e qual é o exame complementar que deve ser solicitado para confirmar esta hipótese?



- A) Empiema pleural; Gram e cultura da secreção
- B) Fístula esofágica; esofagograma
- C) Fístula pancreato-pleural; dosagem de amilase da secreção
- D) Fístula quilosa; dosagem de triglicérides da secreção

Questão 23

A pedagoga PWC de 27 anos foi submetida a colecistectomia laparoscópica eletiva para tratamento de colecistolitíase assintomática. A operação transcorreu sem intercorrências e ela teve alta hospitalar no primeiro dia de pós-operatório. Retornou ao ambulatório após dois meses para controle de rotina, sem queixas. Entretanto, ao examiná-la, o cirurgião observou que ela estava ligeiramente ictérica e solicitou exame de imagem, mostrado abaixo



De acordo com o quadro clínico e o resultado do exame de imagem, entre as opções abaixo, qual a conduta **MENOS** indicada?

- A) Dosagens seriadas das bilirrubinas com acompanhamento clínico
- B) Colangiopancreatografia endoscópica retrógrada
- C) Drenagem percutânea da via biliar
- D) Hepaticojejunostomia

Questão 24

RZQ, 25 anos, sexo feminino, bancária, assintomática, foi a consulta ginecológica porque deseja engravidar. O médico solicitou ultrassonografia abdominal de rotina, que evidenciou aneurisma de artéria esplênica junto ao corpo do pâncreas. Foi realizada, então, tomografia computadorizada do abdome com angiotomografia que confirmou o diagnóstico de aneurisma de artéria esplênica, de colo largo, de 2cm de diâmetro. Entre as opções abaixo, **NÃO** está indicado para esse caso:

- A) Tratamento endovascular do aneurisma
- B) A ligadura laparoscópica da artéria esplênica nas duas extremidades do aneurisma
- C) Ressecção cirúrgica do aneurisma
- D) Observação clínica da evolução do aneurisma

Questão 25

A senhora STX, 72 anos, aposentada, foi submetida a ultrassonografia abdominal devido a cólica nefrética e que evidenciou cisto no corpo do pâncreas. Uma vez realizada a ressonância magnética do abdome com colangioressonância seu laudo descreveu cisto de 1,9cm de diâmetro, com conteúdo homogêneo, sem hipercaptação de contraste na fase arterial ou venosa, paredes finas, sem septos ou nódulos murais e sem sinais de comunicação com o ducto pancreático principal. Considerando o caso apresentado, entre as opções abaixo, assinale a **MELHOR** conduta.

- A) Acompanhamento clínico com exames de imagem seriados
- B) Enucleação do cisto
- C) Pancreatectomia corpo-caudal com esplenectomia
- D) Pancreatectomia corpo-caudal com preservação do baço

Questão 26

TCP, 22 anos, sexo masculino, auxiliar de escritório, hígido até então, apresenta dor abdominal aguda de início há 12 horas, chegando ao Pronto-Socorro com abdômen em tábua, com sinais de irritação peritoneal franca. Submetido a laparotomia exploradora, constata-se peritonite purulenta devido a úlcera perforada no bulbo duodenal, com cerca de 2,0cm de diâmetro e bordas endurecidas. O tamanho da úlcera e a endureção das bordas impedem a aproximação cirúrgica. A **MELHOR** conduta cirúrgica para este caso é:

- A) Cerclagem pilórica, anastomose gastrojejunal e drenagem duodenal
- B) Drenagem duodenal, gastrostomia e jejunostomia
- C) Ressecção duodenal proximal com antrectomia e reconstrução do trânsito gastroduodenal em Y-de-Roux
- D) Tamponamento da lesão duodenal com retalho de omento

Questão 27

ULD tem 55 anos, sexo masculino, gerente de supermercado e apresenta recidiva de hérnia inguinal à esquerda, dez anos depois de herniorrafia. É submetido a hernioplastia com colocação de prótese, pela técnica de Liechtenstein. No retorno pós-operatório ao ambulatório, queixa-se de dor contínua e intensa na região operada, junto ao pube, requerendo o uso continuado de anti-inflamatório não-esteróide. Foi pedido ultrassonografia de parede abdominal, que mostrou espessamento da parede na região da tela, sem defeito sugestivo de recidiva herniária. Sobre este caso, qual das afirmativas abaixo está **CORRETA**?

- A) A dissecação e secção intencional do nervo ilioinguinal preveniria o aparecimento da dor crônica inguinal pós-operatória
- B) A dor crônica inguinal pós-operatória é mais frequente em pacientes submetidos a tratamento cirúrgico de hérnia inguinal com emprego de tela de polipropileno do que nos pacientes submetidos a cirurgia sem prótese
- C) A dor crônica inguinal pós-operatória não tem outra forma de tratamento que não seja o uso continuado de anti-inflamatórios não esteróides
- D) O cuidado meticuloso na colocação da prótese impediria o aparecimento da dor crônica inguinal pós-operatória

Questão 28

VBR, 55 anos, sexo feminino, professora, hígida até então, apresentou quadro de constipação com distensão abdominal. A radiografia simples de abdome revelou grande distensão gasosa do cólon direito e do cólon transverso, e ausência de gás no descendente e no sigmoide. Foi submetida a laparotomia exploradora quando constatou-se tumor obstrutivo no cólon descendente, sem sinais macroscópicos de metástases. A paciente se mantém estável hemodinamicamente. Das opções abaixo, a **MELHOR** conduta cirúrgica para este caso é:

- A) Colectomia parcial e anastomose primária
- B) Colectomia parcial, fechamento do coto retal à Hartmann e colostomia terminal
- C) Colostomia em alça no cólon transverso, sem ressecção tumoral
- D) Fechamento da cavidade e colocação de stent intraluminal por via endoscópica

Questão 29

O engenheiro DLR, 68 anos, apresenta crises subentrantes de cólica biliar, que implicam em atendimento hospitalar para medicação endovenosa. Na avaliação pré-operatória foi detectada estenose valvar aórtica grave. Das condutas abaixo, a mais indicada para este caso é:

- A) Tratamento cirúrgico para os dois problemas ao mesmo tempo
- B) Submetê-lo a colecistectomia aberta antes do tratamento do problema cardíaco
- C) Submetê-lo a colecistectomia videolaparoscópica antes do tratamento do problema cardíaco
- D) Tratar primeiro, cirurgicamente, o problema cardíaco

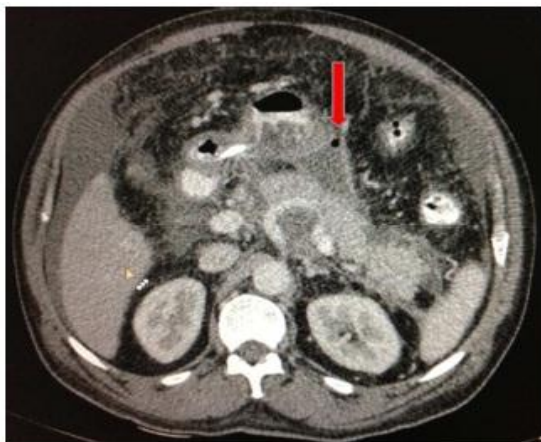Questão 30

Paciente YPF do sexo masculino, traficante, 25 anos, hígido até então, é vítima de trauma abdominal por arma branca. Ao ser submetido a laparomia exploradora, identificou-se divertículo ileal a 45cm da transição íleo-cecal, com base medindo cerca de 2,5cm de largura, com banda fibrosa unindo o divertículo ao umbigo. O paciente encontrava-se estável hemodinamicamente e sem outras lesões associadas. Decidiu-se, então, pela ressecção do divertículo com grampeador linear cortante. Considerando esta situação, assinale a afirmativa **ERRADA**:

- A) A presença de banda fibrosa é um indicativo de maior probabilidade de complicações, favorecendo a decisão da ressecção
- B) O fato do paciente ser jovem favorece a decisão pela ressecção
- C) Pacientes hemodinamicamente instáveis não devem ser submetidos à ressecção de divertículos ileais incidentais
- D) A base do divertículo de 2,5cm indica menor taxa de complicações, desfavorecendo a decisão da ressecção.

Questão 31

O senhor PXD de 66 anos, padeiro, hígido até então, dá entrada no hospital com queixas de epigastralgia em queimação, dor nas costas e limitação dolorosa à inspiração associadas a dispneia, náuseas e vômitos, com cerca de 10 horas de evolução. Dados vitais estáveis. Abdômen difusamente doloroso à palpação. Exames laboratoriais solicitados: Amilase: 9970 U/L; Lipase: 17248 U/L; BT: 4,3mg%, BD: 2,6mg%. A ultrassonografia abdominal mostrou colecistolitíase com múltiplos cálculos. Foi prescrito, inicialmente, reanimação volêmica e analgesia. A tomografia inicial demonstrou somente borramento pancreático. Como evoluiu com febre, foi decidido iniciar imipenem a partir do 9º dia de internação. Evoluiu de forma arrastada, tolerando dieta apenas razoavelmente. Tomografia com contraste venoso no 24º dia de internação demonstrou: ausência de necrose pancreática; presença de coleção peripancreática com realce periférico, que se comunica com coleção retrogástrica, contendo pequena bolha de ar no seu interior.



Das condutas abaixo, **A MAIS** adequada para este paciente é:

- A) Colecistectomia videolaparoscópica
- B) Drenagem ampla da loja pancreática por via aberta ou vídeo-assistida
- C) Pancreatectomia corpo-caudal com esplenectomia e drenagem
- D) Manter tratamento clínico com substituição do imipenem por tigeciclina

Questão 32

ZGH, 30 anos, sexo masculino, segurança, chega ao hospital com relato de agressão por arma branca em epigástrio há instantes. Ao exame físico, encontra-se hipocorado (3+/4+), FC: 138bpm, PA: 60/40mmHg, pele fria e pegajosa. Em relação ao quadro cardiovascular deste paciente, é **CORRETO** afirmar que:

- A) Agonistas alfa adrenérgicos estimulam vasoconstrição via contração de músculo liso no sistema cardiovascular
- B) Agonistas beta adrenérgicos induzem aumento da contratilidade e frequência cardíaca e contração da musculatura lisa do sistema cardiovascular
- C) Barorreceptores localizados no arco aórtico não são capazes de responder às alterações de perfusão, medidas pelo estiramento da parede do vaso na sístole
- D) Os receptores adrenérgicos do sistema nervoso autônomo são denominados receptores alfa e se localizam principalmente no miocárdio

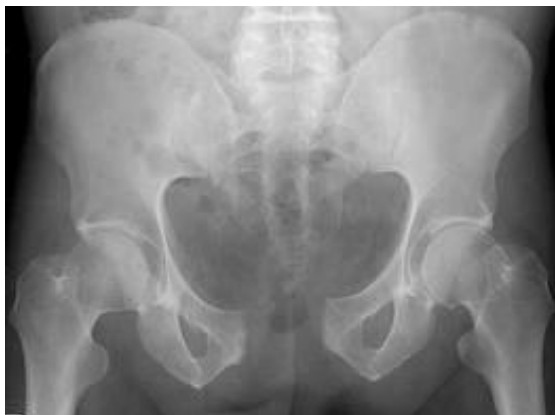Questão 33

É admitido no CTI devido a ruptura de aneurisma de aorta e instabilidade hemodinâmica, o senhor WCS, 56 anos, ambulante, etilista. Foi estimada uma perda volêmica de mais de 30% do volume sanguíneo circulante. Em relação a esta situação, assinale a afirmativa **CORRETA**:

- A) A fase II (após hemostasia completa) se caracteriza pelo sequestro de líquido, podendo ocorrer ganho de peso, edema de vísceras e síndrome de compartimento abdominal
- B) A fase III (equilíbrio negativo de líquidos) ocorre dois a quatro dias após a fase I, levando à mobilização do excesso de líquido, independentemente de complicações infecciosas ou cardiovasculares
- C) Na fase I do choque (antes do controle do sangramento), é esperado que ocorra retenção de sódio e bicarbonato pelos rins, levando a leve alcalemia
- D) Para o diagnóstico de choque hipovolêmico é essencial que ocorra queda da pressão arterial sistólica associada a perda sanguínea

Questão 34

Motoboy ALW, 33 anos, sexo masculino, foi vítima de acidente de moto e deu entrada no hospital com intensa dor na pelve. Está hipocorado (3+/4+), FC: 150bpm, PA: 60/40mmHg, pele fria e sudorético e pelve instável. Foi realizada ultrassonografia direcionada ao trauma (FAST), que foi negativa. Não há serviço de hemodinâmica disponível. A radiografia da pelve é mostrada abaixo.



Das condutas abaixo, qual é a **MAIS** adequada a ser tomada pelo cirurgião de plantão?

- A) Reposição volêmica em bolus de 2.000ml de cristaloides até normalização dos dados vitais e encaminhamento ao setor de ortopedia
- B) Reposição volêmica com cristaloides e sangue e encaminhamento imediato ao centro cirúrgico para laparotomia exploradora para controle do sangramento
- C) Reposição volêmica com cristaloides e sangue e encaminhamento imediato ao centro cirúrgico para fixação interna da pelve e hemostasia local
- D) Reposição volêmica com cristaloides e sangue e encaminhamento imediato ao centro cirúrgico para fixação externa e tamponamento extra-peritoneal

Questão 35

BXS, 27 anos, sexo masculino, tratorista, em pós-operatório de laparotomia devido a agressão por arma de fogo no abdome, quando foi observada lesão hepática complexa. Foi realizada hepatorrafia com controle do sangramento. Estava evoluindo sem intercorrência, quando no 7º DPO iniciou com dor abdominal, icterícia e melena com repercussão hemodinâmica e necessidade de hemotransfusão. Foi solicitada endoscopia digestiva alta que identificou apenas sangramento ativo a partir da ampola de Vater. Qual deve ser o próximo passo do médico assistente na condução deste paciente?

- A) Encaminhar o paciente ao bloco cirúrgico para laparotomia exploradora e controle cirúrgico do sangramento
- B) Encaminhar o paciente para angiografia arterial, que deverá esclarecer a causa do sangramento, na maioria dos casos
- C) Realizar colangiografia endoscópica retrógrada para identificação e controle do sangramento
- D) Realizar videolaparoscopia e ligadura da artéria hepática própria para controlar o sangramento

Questão 36

Paciente HDP de 55 anos, sexo masculino, publicitário, estava em uso de warfarina em doses adequadas, com RNI mantido em torno de 2,0 quando apresentou dor abdominal aguda. Ao exame foi encontrado abdome em tábua e a radiografia simples de abdome e tórax confirmou pneumoperitônio. Em relação a este caso assinale a afirmativa **CORRETA**:

- A) A administração de plasma fresco congelado possibilita a operação de urgência
- B) A droga deve ser suspensa e o paciente ser operado tão logo o RNI chegue a valores abaixo de 1,5
- C) A relação custo-benefício justifica uma cirurgia de urgência sem necessidade de condutas adicionais
- D) Deve-se administrar vit K e aguardar a diminuição do RNI para 1,5 antes de operar

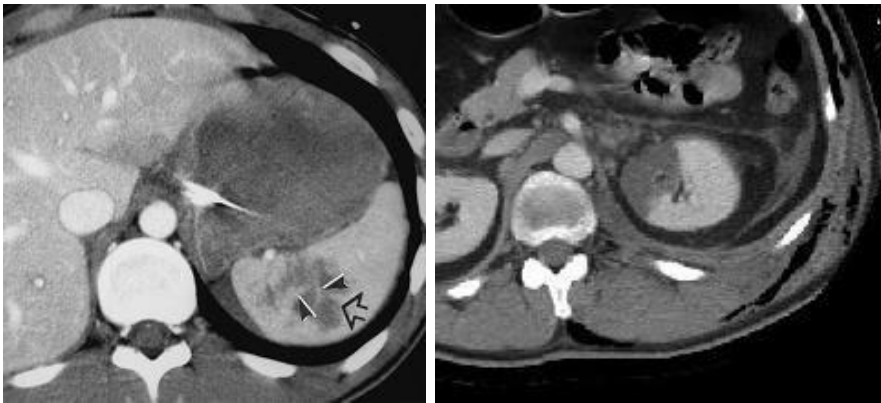
Questão 37

NDP, 67 anos, sexo masculino, sitiante, foi submetido a esofagectomia para tratamento de tumor de esôfago e teve como intercorrência sangramento abundante que foi controlado. No pós-operatório imediato apresentou dor importante que impedia a expansibilidade pulmonar. Em relação à analgesia para este paciente assinale a afirmativa **ERRADA**:

- A) A utilização de antiinflamatórios não esteróides (AINES) implica em doses maiores de opioides
- B) Deve-se evitar a associação de nalbufina com outros opioides, pois pode prejudicar o efeito analgésico
- C) Deve-se evitar os antiinflamatórios não esteróides (AINES) em pacientes hipovolêmicos
- D) Deve-se evitar o uso de meperidina, que não é segura para uso por períodos prolongados

Questão 38

O presidiário LPD, 23 anos, sexo masculino, previamente hígido, foi vítima de espancamento com socos e chutes no abdome. À admissão no centro de trauma apresentava-se corado, hidratado, com SatO₂: 96%, FR: 18irpm, FC: 86bpm, PA: 110/70mmHg, com dor abdominal à palpação, sem sinais de irritação peritoneal. Foi realizada uma tomografia de abdome com contraste com os seguintes aspectos da figura abaixo:



Baseado no quadro clínico e nos exames, assinale o **CORRETO** encaminhamento hospitalar após a internação do paciente:

- A) Ao centro de hemodinâmica para embolização
- B) À unidade de cuidados intermediários para possível tratamento não-operatório
- C) Ao bloco cirúrgico para esplenectomia e preservação do rim esquerdo
- D) Ao bloco cirúrgico para esplenectomia e nefrectomia esquerda

Questão 39

PTR, 52 anos, sexo masculino, camelô, era acompanhado ambulatorialmente devido a cirrose hepática etanólica. Procurou o PA em decorrência de dor abdominal difusa e febre há 24 horas. Foi realizada uma paracentese de alívio e o líquido foi encaminhado para exames laboratoriais. Em relação aos possíveis resultados destes exames, assinale a afirmativa **CORRETA**:

- A) A cultura deve comprovar que a infecção é polimicrobiana
- B) A predominância de polimorfonucleares com mais de 250 cels/mL no líquido drenado é presuntivo de peritonite bacteriana espontânea
- C) Dosagem elevada de proteínas no líquido confirma o diagnóstico de peritonite bacteriana espontânea
- D) O Gram tem alta sensibilidade para o diagnóstico de peritonite bacteriana espontânea

Questão 40

Uma paciente de 25 anos procura um cirurgião com o resultado de ultrassonografia de abdome que mostra colecistolitíase com múltiplos microcálculos. Foi informada que o tratamento é cirúrgico, mas ela só aceita realizar a operação se for por videolaparoscopia. Em relação à cirurgia minimamente invasiva, está **CORRETO** afirmar:

- A) Com a confecção do pneumoperitônio, ocorre aumento da pressão de pico das vias aéreas e diminuição da complacência pulmonar e da capacidade vital
- B) O pneumoperitônio diminui a pressão venosa central, pressão pulmonar capilar em cunha (pré-carga) e resistência vascular sistêmica (pós-carga)
- C) O pneumoperitônio aumenta a pressão intra-abdominal, levando à elevação do fluxo sanguíneo renal e do volume urinário
- D) Como ocorre menor trauma tecidual com a técnica laparoscópica, há diminuição significativa do risco de trombose com esta via de acesso

Questão 41

FOE, 66 anos, sexo feminino, professora, apresentou dor epigástrica, disfagia e emagrecimento. Foi submetida a endoscopia digestiva alta que mostrou lesão vegetante ulcerada em fundo gástrico. A biopsia confirmou adenocarcinoma com predominância de epitélio glandular com células globosas produtoras de mucina e sinais de boa diferenciação celular. Em relação a este caso, assinale a afirmativa **ERRADA**:

- A) A ocorrência de metástase linfonodais é um dos principais fatores prognósticos, seja a lesão precoce ou avançada
- B) Este tumor é classificado como do tipo intestinal de Laurén
- C) Há indicação de gastrectomia parcial no tratamento operatório por ter boa diferenciação celular
- D) O tratamento padrão é gastrectomia total com margem de segurança macroscópica e linfadenectomia a D2

Questão 42

URC, 48 anos, sexo masculino, vendedor, vem sendo acompanhado no ambulatório devido a quadro de cirrose hepática. Tem ascite moderada controlada com espironolactona e não tem encefalopatia. Fez tomografia computadorizada que mostrou nódulo hipercaptante na fase arterial de 3,0cm em segmento IV do fígado, sugestivo de Carcinoma Hepato Celular. Os exames laboratoriais mostraram bilirrubina total de 1,6mg/dL, albumina de 3,5g/dL e atividade de protrombina de 65%. Considerando esses dados, assinale a afirmativa **CORRETA**:

- A) A presença de ascite não é fator determinante do prognóstico cirúrgico
- B) O paciente tem maior tendência a hipoglicemia depois de operado
- C) Pela classificação de Child-Pugh é proibitivo o tratamento cirúrgico
- D) Pelo fato de não ter encefalopatia não há restrição à hepatectomia

Questão 43

NMB, 38 anos, sexo masculino, garimpeiro, que tem diagnóstico de hipertensão porta por esquistossomose mansoni, apresentou episódio de hematêmese que foi controlada clinicamente. Porém, cerca de dois meses depois, seus exames ainda mostravam hemoglobina de 10,1 g/dL, 2.100 leucócitos/mm³ e 70.000 plaquetas /mm³. Endoscopia digestiva alta realizada mostrou varizes de grande calibre em esôfago terminal e fundo gástrico, sem sinais de ressangramento. Optou-se por realizar shunt esplenorenal distal, sendo a cirurgia realizada com sucesso. Sobre este caso assinale a afirmativa **ERRADA**:

- A) A pancitopenia sela o diagnóstico de hiperesplenismo primário
- B) A principal causa da citopenia no hiperesplenismo é o seqüestro e a destruição aumentados de células sanguíneas no baço
- C) É bem provável que vá ocorrer diminuição do tamanho do baço com conseqüente melhora da trombocitopenia e da anemia
- D) Apesar do tratamento cirúrgico, ele pode apresentar encefalopatia

Questão 44

A enfermeira GFS, 32 anos, teve acidente cortante (lâmina de bisturi suja de sangue) ao manipular material coletado em caixa de descarte do bloco cirúrgico. Ela é obesa, tabagista e está no 5º mês de gestação e só havia tomado a primeira dose da vacina contra hepatite B, há seis meses. O protocolo para profilaxia de hepatite pelo vírus B recomenda administração da imunoglobulina e complementação da vacinação. Em relação a esta paciente assinale a afirmativa **ERRADA**:

- A) A gravidez não é contraindicação para uso da vacina e da imunoglobulina
- B) Caso seja material descartado há mais de 36 horas não haverá necessidade de profilaxia, pois o vírus da hepatite B não sobrevive em sangue ressecado em superfície inanimada à temperatura ambiente por mais de 24 horas
- C) Mesmo tendo sido vacinada, ela não está totalmente protegida pois, além da vacinação ter sido incompleta (uma dose), ela é obesa e tabagista
- D) Se for material descartado recentemente, o risco é grande, pois o sangue é o principal veículo transmissor da hepatite B

Questão 45

HGF, 67 anos, sexo masculino, dentista, tabagista há 47 anos vai ser submetido a tratamento de tumor de próstata. Os exames laboratoriais mostram hemoglobina de 18,5g/dL; 5.220.000 hemácias/mm³; hematócrito de 52%; 285.000 plaquetas/mm³ e 8.000 leucócitos/mm³. Em relação a este caso, assinale a afirmativa

ERRADA:

- A) A oferta de oxigênio para os tecidos aumenta à medida em que aumenta o hematócrito
- B) Há risco mais elevado de aparecimento de trombose venosa profunda
- C) Os níveis normais de plaquetas e leucócitos falam contra o diagnóstico de policitemia vera
- D) Tem indicação de flebotomia

Questão 46

SDR é um industrial de 62 anos, sexo masculino, que apresentou dor torácica súbita, de forte intensidade, com irradiação interescapular e seguida de lipotímia. A tomografia mostrou dissecação da aorta torácica tamponada. Em relação a este caso, assinale a afirmativa

ERRADA:

- A) A ecocardiografia transesofágica é de suma importância devido ao bom imageamento nas dissecação do arco aórtico e dos ramos vasculares
- B) Alguns casos se beneficiam com o tratamento clínico, dispensando procedimento operatório
- C) É de suma importância a exclusão prévia de IAM, já que o uso de agentes trombolíticos seria perigoso
- D) Geralmente está associada à hipertensão arterial grave

Questão 47

JRP, 42 anos, sexo masculino, feirante, procura ambulatório com dor abdominal crônica e aumento do volume do abdome. A tomografia computadorizada mostrou massa volumosa em retroperitônio com presença de nódulo hepático em segmento V. A suspeita clínica é de sarcoma. Sobre este caso, assinale a afirmativa **CORRETA**:

- A) A citologia de aspiração, geralmente, tem valor limitado para o diagnóstico diferencial
- B) Deve ser lipossarcoma, que é o tumor que apresenta metástase mais precoce entre os sarcomas
- C) É importante a diferenciação histológica, haja vista ser ela o fator mais importante para definição do prognóstico
- D) Se for de baixo grau o prognóstico é pior

Questão 48

Em relação à presença de intoxicação hídrica por secreção inapropriada de hormônio antidiurético (ADH), assinale a afirmativa **ERRADA**:

- A) É compulsória a dosagem de ADH para este diagnóstico
- B) Cursa com hiponatremia com hipo osmolaridade plasmática
- C) A dosagem do sódio urinário deve ser maior que 20mmol/dL
- D) Deve-se suspeitar de carcinoma broncogênico

Questão 49

Em relação às manifestações extra-intestinais das doenças inflamatórias intestinais (DII), assinale a afirmativa **ERRADA**:

- A) A colectomia em paciente com retocolite não afeta a progressão da colangite esclerosante
- B) O eritema nodoso geralmente é responsivo ao tratamento das DII
- C) Podem preceder o aparecimento das DII
- D) O pioderma gangrenoso não guarda relação com a gravidade das DII

Questão 50

KPS, 70 anos, sexo masculino, empresário, fazia controle de hipertensão arterial e usava AAS há vários anos, quando foi diagnosticada neoplasia gástrica. No preparo para a cirurgia, foi detectada piora da doença coronariana prévia. Em relação às possíveis condutas para este paciente listadas abaixo, assinale a afirmativa **ERRADA**:

- A) Em caso de colocação de *stent* a cirurgia oncológica pode ser efetuada após sete dias
- B) O uso de AAS não é contraindicação para a colocação de *stent*
- C) O uso de betabloqueador deve ser incentivado por ocasião da cirurgia oncológica
- D) Se for realizada a revascularização miocárdica, a cirurgia oncológica deve ser protelada por, pelo menos, 30 dias