

1. Paciente com Doença de Crohn, em uso de imunossupressor há 5 anos, refere saída de secreção purulenta ao redor do ânus há 12 dias. Ao exame proctológico notam-se 3 orifícios fistulosos com drenagem espontânea. Colonoscopia mostra presença de úlceras profundas em íleo terminal e reto distal. Ausência de estenose ou tumoração. Optou-se pelo uso de Infliximabe associado ao tratamento cirúrgico. Qual dos procedimentos abaixo **NÃO** é essencial antes de iniciar a terapia biológica?

- 1) Raio X de tórax e teste da tuberculina.
- 2) Exame oftalmológico.
- 3) Dermatoscopia.
- 4) Exame neurológico completo.
- 5) Avaliação cardiológica.

2. Homem, 28 anos, procedente de São Paulo, dá entrada no PS com quadro de febre há 4 dias, cefaléia, prostração e artralgia. Ao exame físico nota-se sonolência e hepatomegalia dolorosa. Com base nos dados apresentados foi feita a hipótese diagnóstica de dengue. Qual a melhor conduta a ser tomada?

- 1) Hidratação VO e observação até resultado do exame.
- 2) Hidratação VO e acompanhamento ambulatorial.
- 3) Hidratação EV e internação por um período mínimo de 48 horas.
- 4) Hidratação EV e internação imediata em UTI.
- 5) Hidratação VO, antibioticoterapia e acompanhamento ambulatorial.

3. Paciente com cirrose hepática (etiologia vírus C) dá entrada no PS, trazido por familiares, com história de apatia, dispraxia, desorientação temporal e comportamento inadequado há 2 dias. Ao exame físico chama atenção ascite volumosa, circulação colateral exuberante e asterixis. Assinale a alternativa correta:

- 1) A principal hipótese diagnóstica é Encefalopatia hepática grau I.
- 2) O fator precipitante da encefalopatia hepática episódica mais importante é a obstipação intestinal.
- 3) Rifaximina é efetiva como tratamento junto com a lactulona para prevenção de encefalopatia recorrente.
- 4) LOLA (L-ornitina L-aspartato) é usada como primeira escolha independente da resposta ou não ao tratamento convencional.
- 5) A profilaxia antimicrobiana primária para prevenção dos episódios de encefalopatia não é recomendada neste paciente.

4. Mulher de 52 anos encaminhada ao ambulatório de hematologia para investigar causa de anemia que vem apresentando há oito meses. Considerando os exames diagnósticos e os diferentes tipos de anemia, assinale a alternativa com a correlação correta.

- 1) Ferritina diminuída: Talassemia beta menor.
- 2) Saturação de transferrina normal: Anemia ferropriva.
- 3) Ferro sérico normal: Anemia ferropriva.
- 4) Transferrina sérica diminuída ou normal: Anemia de doença crônica.
- 5) Contagem de reticulócitos diminuída: Talassemia beta menor.

5. Paciente diabético há 5 anos apresentando níveis pressóricos de 150 x 90 mmHg. Nos exames laboratoriais destaca-se microalbuminúria de 100 mg/24 horas. Qual a opção terapêutica de primeira escolha:

- 1) Tratamento não farmacológico isolado.
- 2) Inibidores da enzima conversora de angiotensina II (IECA).
- 3) Vasodilatadores diretos.
- 4) Betabloqueadores.
- 5) Inibidores adrenérgicos.

6. Homem, 67 anos refere fadiga e episódios ocasionais de sangramento gengival. Ao exame físico nota-se palidez cutaneomucosa, equimoses e linfonodomegalias periféricas. Baço não palpável. Hemograma com linfocitose, plaquetopenia e anemia. Imunofenotipagem do sangue periférico: CD19+/CD5+/CD23+. Miелоgrama com hiperplasia, com mais de 30% de linfócitos B. Qual é a hipótese diagnóstica mais provável?

- 1) Linfoma de células T.
- 2) Linfoma de Hodgkin.
- 3) Mieloma Múltiplo.
- 4) Leucemia Linfóide Crônica.
- 5) Mielofibrose.

7. Homem, 40 anos natural e procedente da Bahia vem ao PS com queixa de inchaço há 1 ano. Nega comorbidades, tabagismo, etilismo e uso de medicamentos. Ao exame físico nota-se edema de MMII, ascite, hepatoesplenomegalia, aranhas vasculares e hipotrofia muscular. PA: 160 x 100 mmHg. Exames laboratoriais mostram Uréia: 88mg/dl, Creatinina: 2,0mg/dl, Sódio: 138 mEq/L, Albumina: 2,0g, Proteinúria de 24 horas de 4,7g, Coagulograma normal, Aminotransferases normais, Glicemia normal e Sorologias para vírus C, B e HIV negativos. Qual o diagnóstico provável?

- 1) Síndrome hepatorenal secundária a cirrose hepática.
- 2) Glomerulonefrite membranoproliferativa secundária a Esquistossomose.
- 3) Nefropatia por IgA.
- 4) Glomerulonefrite rapidamente progressiva.
- 5) Nefropatia hipertensiva.

Com base no caso abaixo responda as questões 8 e 9.

Mulher, 40 anos, com quadro de mialgia generalizada, inchaço articular, cansaço, insônia, formigamento e dormência em MMSS. Ao exame físico: avaliação neurológica e articular dentro da normalidade. Exames laboratoriais como PCR, VHS, TSH, T4 livre, Fator anti núcleo normais.

8. Qual o diagnóstico mais provável:

- 1) Fibromialgia.
- 2) Gota.
- 3) Polimialgia reumática.
- 4) Polimiosite.
- 5) Artrite reumatóide.

9. Qual a alternativa que melhor representa o tratamento inicial ideal?

- 1) Metotrexato.
- 2) Alopurinol.
- 3) Antidepressivos tricíclicos.
- 4) Corticosteroide.
- 5) Anti-inflamatório não hormonal.

10. Paciente consulta dermatologista com placas eritematoescamosas, bem delimitadas, pruriginosas em joelhos e região pré-tibial até tornozelos. Recebe o diagnóstico de Psoríase e é indicada fototerapia com UVB NB (*Narrow Band*). Assinale a alternativa que NÃO representa contraindicação para esta modalidade terapêutica:

- 1) Albinismo.
- 2) Lúpus Eritematoso.
- 3) Pênfigo.
- 4) Xeroderma Pigmentoso.
- 5) Gravidez.

11. Homem, 17 anos, com quadro de vômitos, disfagia e episódios de impactação alimentar. Tem asma brônquica há 8 anos. Endoscopia digestiva alta e pHmetria de 24 horas normais. Qual o diagnóstico mais provável:

- 1) Esofagite eosinofílica.
- 2) DRGE.
- 3) Megaesôfago.
- 4) Dispepsia funcional.
- 5) Gastroparesia.

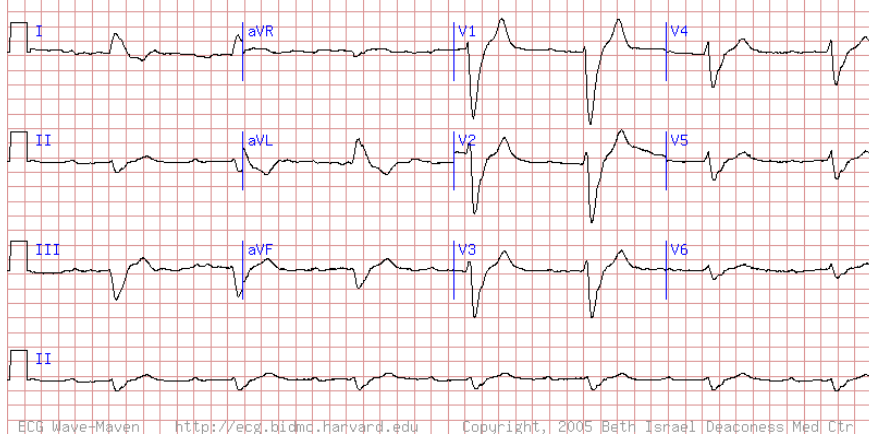
12. Considerando as opções abaixo, qual o tratamento mais adequado para o caso anterior:

- 1) Bloqueadores H2.
- 2) Procinético.
- 3) Alginato de sódio.
- 4) Corticosteroides tópicos.
- 5) Cirúrgico.

13. Em relação ao uso de terapia antiagregante plaquetária nas síndromes coronarianas agudas (SCA), assinale a alternativa correta.

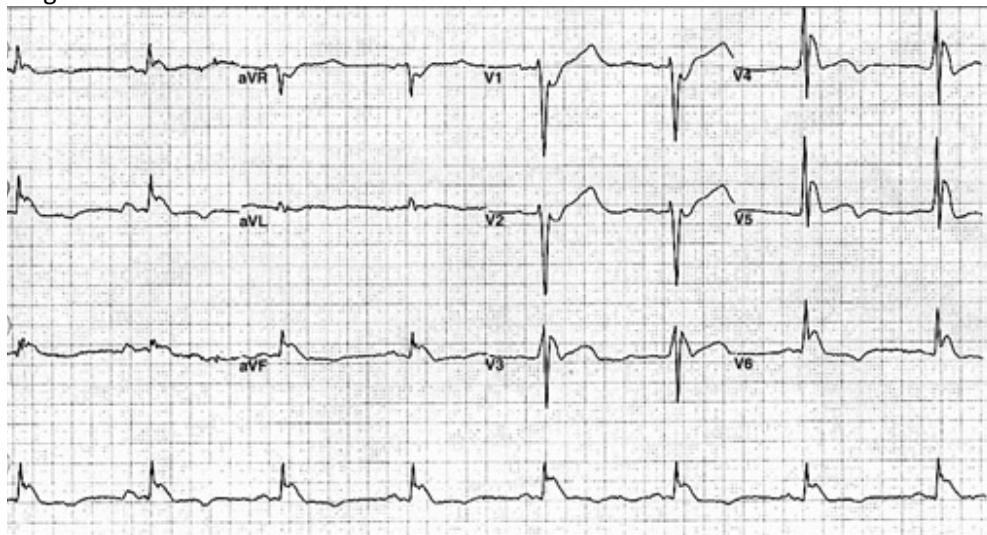
- 1) No estudo PLATO, o ticagrelor não apresentou diferenças significativas em relação ao clopidogrel quanto à ocorrência de sangramentos maiores.
- 2) O uso do prasugrel está indicado em casos de SCA, independente do conhecimento da anatomia coronária.
- 3) O clopidogrel é um derivado tienopiridinico que atua inibindo o receptor P2Y12 da adenosina difosfato (ADP), independente de metabolização primária.
- 4) O ticagrelor é um inibidor dos receptores P2Y12 da ADP, que depende de metabolização primária, trata-se de uma pró-droga, tendo um efeito antiagregante mais intenso, rápido e consistente em relação ao clopidogrel.
- 5) O clopidogrel apresenta baixa variabilidade intra e interindividual na resposta antiplaquetária.

14. Paciente de 73 anos, renal crônico dialítico é encontrado em Parada Cardiorrespiratória (PCR) ritmo de Atividade elétrica sem pulso (AESP) na enfermaria. O ECG realizado 2 horas antes da parada segue abaixo. Qual a primeira droga a ser administrada:



- 1) Gluconato de cálcio.
- 2) Bicarbonato de sódio.
- 3) Vasopressina.
- 4) Atropina.
- 5) Amiodarona.

15. Homem, 58 anos, etilista, morador de rua, encontrado desacordado em via pública e trazido pelo SAMU ao Serviço de Emergência. Realizado eletrocardiograma abaixo, qual o provável diagnóstico?



- 1) Infarto agudo do miocárdio com supradesnivelamento do segmento ST antero lateral.
- 2) Hipercalemia.
- 3) Pericardite.
- 4) Hipotermia.
- 5) Infarto agudo do miocárdio com supradesnivelamento do segmento ST inferior.

16. Paciente do sexo feminino, 26 anos procurou atendimento médico por queixa de cefaléia de forte intensidade há 2 dias, acompanhada de náuseas e vômitos, que não melhoravam com uso de analgésicos comuns. Negava antecedentes mórbidos conhecidos, referia ser tabagista de 4 cigarros/dia e uso de anticoncepcionais orais. Foi realizada tomografia de crânio com contraste que evidenciou o sinal do Delta vazio. Qual a provável etiologia desta cefaléia?

- 1) Hemorragia subaracnóidea (HSA).
- 2) AVC Hemorrágico.
- 3) Dissecção Arterial de Carótida.
- 4) Trombose Venosa Cerebral.
- 5) Migrânea.

17. Mulher 32 anos é avaliada no Serviço de Emergência devido a quadro de dispnéia súbita. Realizado tomografia de tórax que excluiu diagnóstico de embolia pulmonar, porém revelou dilatação da aorta ascendente de 4,6cm. Todas as condições abaixo podem estar relacionadas com este achado, **EXCETO**:

1. Arterite de Takayasu.
2. Artrite reumatóide.
3. Síndrome de Marfan.
4. Sífilis.
5. Lupus eritematoso sistêmico.

18. Mulher, 54 anos, em acompanhamento com neurologista devido a Esclerose Múltipla, em uso de interferon, apresenta há 5 dias fraqueza global com piora neurológica. Qual das seguintes condutas é a mais adequada para essa paciente no serviço de emergência?

- 1) Afastar pseudocrise secundária a processo infeccioso.
- 2) Iniciar pulsoterapia com corticoide.
- 3) Realizar tomografia de crânio urgente.
- 4) Colher liquor para avaliar progressão da doença.
- 5) Associar dose baixa de corticoide e encaminhamento ao especialista.

19. Homem, 34 anos, sem antecedentes conhecidos, procurou o PS com quadro de síncope após esforço físico acompanhado de dor torácica. Nega episódios semelhantes prévios. Ao exame físico apresentava PA: 120X60 mmHg, FC: 88 bpm, com sopro mesossistólico em foco aórtico, irradiado para a fúrcula, que se intensifica após manobra de Valsalva. Qual a provável causa da síncope?

- 1) Estenose aórtica grave devido ao aumento da intensidade do sopro com manobras que aumentam o volume sistólico.
- 2) Estenose aórtica grave devido ao aumento da intensidade do sopro com manobras que diminuem o retorno venoso.
- 3) Miocardiopatia hipertrófica devido ao aumento do sopro com manobras que aumentam o enchimento ventricular.
- 4) Estenose aórtica leve, devido ao aumento da intensidade do sopro com manobras que diminuem o retorno venoso.
- 5) Miocardiopatia hipertrófica devido ao aumento do sopro com manobras que diminuem o enchimento ventricular.

20. Paciente HIV positivo em tratamento irregular dá entrada no PS com perda súbita de força muscular à esquerda. Realizada TC de crânio com contraste que evidenciou múltiplas lesões hipodensas com edema circundando e realce anelar. Qual a melhor conduta inicial:

- 1) AAS 300mg e sinvastatina.
- 2) Sulfadiazina, pirimetamina e ácido fólico.
- 3) Ceftriaxone e dexametasona.
- 4) Coleta de líquido para posterior discussão da conduta.
- 5) Drenagem cirúrgica de hemorragia intraparenquimatosa.

21. Qual das seguintes drogas **NÃO** está associada ao desenvolvimento de insuficiência renal aguda por toxicidade tubular direta?

- 1) Ciclosporina.
- 2) Radiocontraste.
- 3) Metotrexate.
- 4) Anfotericina B.
- 5) Anti-inflamatórios não hormonais.

22. Homem, 19 anos, é encaminhado ao endocrinologista após realizar exame ultrassonográfico da região cervical, cujo resultado mostrou: nódulo no lobo esquerdo, de 8 mm, hipoecogênico, com microcalcificações, apresentando vascularização predominantemente central ao doppler. Refere história familiar positiva para doença na tireóide. O que fazer?

- 1) Dosar T3.
- 2) Realizar punção aspirativa por agulha fina.
- 3) Repetir Ultrassonografia em 3 meses.
- 4) Dosar PTH e vitamina D.
- 5) Realizar Tomografia computadorizada.

23. Mulher, 32 anos vem ao clínico com queixa de tosse, dispnéia, sobretudo à noite ou nas primeiras horas da manhã. Relata que os sintomas são relacionados a odores fortes, exercício físico e ocorrem 2 vezes na semana. Apresentou sintomas semelhantes durante a primeira gestação há 4 anos. Considerando a principal hipótese diagnóstica, qual o exame complementar mais importante que deve ser solicitado?

- 1) Espirometria.
- 2) Polissonografia.
- 3) Endoscopia digestiva alta.
- 4) Tomografia de tórax.
- 5) Eletrocardiograma.

24. Qual a melhor conduta para paciente cirrótico com varizes de médio e grosso calibre que ainda não apresentou episódio de HDA?

- 1) Escleroterapia endoscópica.
- 2) Ligadura elástica ou Betabloqueadores não seletivos.
- 3) Observação clínica.
- 4) TIPS (Transjugular intrahepatic Portosystemic Shunt).
- 5) Antibioticoprofilaxia.

25. Considerando as principais indicações da cápsula endoscópica assinale a alternativa **INCORRETA**:

- 1) Hemorragia digestiva obscura.
- 2) Suspeita de tumor em intestino delgado.
- 3) Diarréia crônica.
- 4) Avaliação de anemia ferropriva.
- 5) Distúrbios da motilidade.

26. Homem, 45 anos, vítima de atropelamento é admitido no PS trazido com colar cervical, em prancha longa, recebendo oxigênio (6 l/min) através de um cateter nasal. Apresenta-se agitado, com hálito etílico, queixando-se de dor na perna direita que foi imobilizada no atendimento pré-hospitalar. Tem um ferimento corto contuso pequeno em região frontal direita, escoriação e crepitação à palpação da face anterior do hemitórax direito, mas com ausculta pulmonar normal. Perna direita com fratura fechada e pulsos presentes. A oximetria de pulso mostra saturação de oxigênio de 90%. Com relação ao caso:

- 1) A oxigenação desse doente está adequada.
- 2) Esse doente tem indicação de uma via aérea definitiva nesse momento.
- 3) A oximetria de pulso indica uma pressão parcial de oxigênio no sangue arterial superior a 80 mmHg.
- 4) A agitação pode representar um sinal precoce de hipóxia.
- 5) A presença de crepitação indica fraturas de costelas e, portanto, a drenagem de tórax deve ser feita nesse momento.

27. Jovem, 22 anos, foi submetido à enterectomia segmentar por um ferimento por projétil de arma de fogo abdominal. Apresentava também outro ferimento por projétil de arma de fogo transfixante na perna direita (D), na altura do cavo poplíteo. A arteriografia e a flebografia da perna foram normais. Após dois dias da laparotomia exploradora, evoluiu com febre, oligoanúria, com urina castanho avermelhada, dosagem da enzima creatina-fosfoquinase (CPK) de 20.000 U/l e creatinina sérica de 6,2 mg/dl. Ao exame clínico apresentava grande edema e endurecimento de todo membro inferior direito que se apresentava mais frio em relação ao contralateral e sem pulso distal palpável. Considerando essa evolução podemos afirmar que está indicada:

- 1) Fasciotomia precoce da perna D.
- 2) Angioplastia da perna D.
- 3) Ultrassonografia abdominal e dosagem sérica de bilirrubinas, pois a colúria sugere comprometimento hepático associado.
- 4) Colocação de filtro de veia cava.
- 5) Conduta expectante, pois o quadro reflete a fase aguda da resposta inflamatória sistêmica pós-traumática que é auto limitada.

28. Com relação ao caso acima podemos encontrar todas as alterações laboratoriais abaixo, **EXCETO**:

- 1) Hipercalemia.
- 2) Hipofosfatemia.
- 3) Distúrbio de coagulação.
- 4) Acidose metabólica.
- 5) Hipocalcemia.

29. Mulher de 34 anos, moradora de rua e usuária de crack, soropositiva, é admitida no PS com queixa de dor abdominal difusa há 3 dias e vômitos. Não sabe referir febre. Ao exame: desidratada 2+/4+, FC: 110 bpm e PA: 100/60 mmHg. Roncos à ausculta pulmonar, distensão abdominal com dor à palpação superficial e profunda. RX de tórax com infiltrado pulmonar em ápice direito. RX de abdome com distensão de delgado e algumas imagens de nível hidroaéreo em flanco D. Com essas informações podemos afirmar que:

- 1) O quadro abdominal só será resolvido com a introdução do COXIP.
- 2) A laparotomia está indicada, pois se trata de um quadro de peritonite purulenta.
- 3) Trata-se de abdome agudo perfurativo, próximo ao ângulo de Treitz, que é característico do usuário de crack.
- 4) Se o BK no escarro for negativo, está indicada laparotomia exploradora.
- 5) A laparotomia exploradora, nesse caso, pode ser não terapêutica.

30. Durante uma discussão com o marido embriagado, uma mulher de 35 anos foi esfaqueada e levada após 20 minutos ao Serviço de Emergência. Chegou hemodinamicamente instável e não melhorou após reanimação volêmica inicial sendo submetida à toracotomia e, a seguir, laparotomia exploradora por um ferimento tóraco-abdominal. O achado foi de um hemotórax de moderado volume com sangramento ativo de artéria intercostal, que foi ligada, uma lesão pulmonar de 3 cm com escape aéreo e sangramento em babação, e uma lesão diafragmática associada a uma lesão hepática superficial sem sangramento. Das alternativas abaixo, qual indica o melhor tratamento para as lesões do pulmão e do diafragma, respectivamente?

- 1) Sutura em barra grega seguida de chuleio com fio absorvível para o pulmão e pontos separados em "U" ou "X", de fio inabsorvível para o diafragma.
- 2) Sutura contínua com fio inabsorvível em plano único do pulmão e sutura contínua com fio absorvível do diafragma.
- 3) Sutura contínua com fio inabsorvível em plano único do pulmão e sutura com pontos separados em "U" ou "X", de fio absorvível para o diafragma.
- 4) Sutura em barra grega como primeiro plano, seguida do chuleio com fio absorvível para o pulmão e sutura contínua em plano único com fio absorvível para o diafragma.
- 5) Sutura com pontos separados de fio inabsorvível para o pulmão e sutura com pontos separados em "U" ou "X", de fio inabsorvível para o diafragma.

31. Paciente jovem foi admitido no Serviço de Emergência com queixa de abaulamento doloroso em região inguinal direita após esforço físico há 1 dia. Acompanhando o quadro refere cólicas abdominais e parada de evacuação e eliminação de flatos. Ao exame físico apresentava discreta distensão abdominal sem sinais de irritação peritoneal, RHA aumentados e uma tumoração inguinal dolorosa compatível com uma hérnia inguinal irreductível, mas sem sinais flogísticos locais. O RX de abdome mostrou distensão de alças de delgado com imagens de "empilhamento de moedas" sem outras particularidades. A hipótese diagnóstica mais provável e a via de acesso preferencial nesse caso é:

- 1) Hérnia inguinal direita encarcerada - Laparotomia mediana.
- 2) Hérnia inguinal direita estrangulada - Laparotomia mediana.
- 3) Hérnia inguinal direita encarcerada - Inguinotomia direita.
- 4) Hérnia inguinal direita estrangulada - Hernioplastia vídeolaparoscópica.
- 5) Hérnia inguinal direita estrangulada - Inguinotomia direita.

32. Mulher, 43 anos, vem ao ambulatório com queixa inespecífica e de longa data, de dor abdominal difusa em cólica seguida de episódios de diarreia, às vezes com odor extremamente fétido, porém sem muco, pus ou sangue. Refere que há mais de 4 anos, já procurou assistência médica por inúmeras vezes, tendo recebido o diagnóstico de Síndrome do Intestino Irritável. De fato, os exames que a paciente trazia consigo não mostravam nenhuma alteração a não ser uma discreta anemia. Nos últimos 2 meses a paciente começou a apresentar episódios de rubor em face e pescoço, acompanhados de sensação de mal estar generalizado, com intensificação dos quadros de diarreia. Assinale a alternativa **INCORRETA**:

- 1) Deve-se solicitar a dosagem sanguínea e urinária de ácido 5-Hidroxiindolacético (5-HIAA).
- 2) Essa paciente apresenta sintomas que caracterizam a Síndrome Carcinóide.
- 3) A probabilidade de metástases hepáticas é superior a 65%.
- 4) A ingestão de álcool, pentagastrina, catecolaminas ou gluconato de cálcio podem precipitar o aparecimento do rubor facial.
- 5) Menos do que 10% dos pacientes portadores de um tumor neuroendócrino desenvolvem a Síndrome Carcinóide.

33. Paciente de 43 anos, portador de pancreatite crônica, esta em programação cirúrgica devido a dor intratável clinicamente. A tomografia de abdome constata a dilatação do ducto pancreático. Qual é a melhor opção cirúrgica?

- 1) Pancreatectomia total.
- 2) Gastroduodenopancreatectomia.
- 3) Gastroenteroanastomose e derivação biliodigestiva, sem ressecção pancreática.
- 4) Pancreatojejunoanastomose longitudinal.
- 5) Pancreatectomia distal.

34. Mulher, 37 anos, IMC = 45,9, com queixa de pirose retroesternal intensa. A endoscopia digestiva alta revelou esofagite erosiva distal grau C de Los Angeles; a pHmetria esofágica – DeMeester = 10; manometria esofágica normal. Qual é a orientação terapêutica mais apropriada para a resolução da queixa desta paciente?

- 1) Válvula antirrefluxo tipo Nissen.
- 2) Gastrectomia com reconstrução em Y-Roux.
- 3) Válvula antirrefluxo tipo Lind.
- 4) Gastroplastia vertical.
- 5) Perda de peso.

35. Mulher, 73 anos, hipertensa, diabética com insuficiência coronariana, apresenta diagnóstico de prolapso retal. Optou-se pela correção cirúrgica pela técnica de Delorme. Assinale a alternativa **INCORRETA**:

- 1) As técnicas por via abdominal, como a sacropromontofixação, apresentam índices de recidiva maiores do que as técnicas de acesso perineais.
- 2) A opção pelo acesso perineal é correta já que se trata de uma paciente idosa com risco cirúrgico claramente aumentado devido às comorbidades.
- 3) São também técnicas de acesso perineal: Thiersch, Notaras, Altemeier e Mikulicz.
- 4) São complicações relacionadas a cirurgia de Delorme: sangramento, estenose e hematoma.
- 5) O descolamento mucoso deve obrigatoriamente atingir o ápice do prolapso retal.

36. Assinale a alternativa **INCORRETA** com relação ao processo de cicatrização:

- 1) Até aproximadamente a 24ª semana de vida intrauterina, o processo de cicatrização fetal raramente deixa cicatriz.
- 2) São responsáveis pelo processo inflamatório na primeira etapa da cicatrização: Interleucina-1alfa, Interleucina-1beta, Interleucina-6 e fator de necrose tumoral-alfa.
- 3) A reepitelização ocorre na segunda fase da cicatrização, onde o colágeno tipo I é substituído pelo colágeno tipo III.
- 4) A última fase da cicatrização é a remodelação que pode durar até um ano após a lesão inicial.
- 5) Em adultos com lesões graves, os folículos pilosos e as glândulas sudoríparas não tem potencial de regeneração.

37. Mulher de 72 anos, com queixa de disfagia, regurgitação e episódios esporádicos de engasgamento. Como antecedente, apresentou vários quadros de infecção pulmonar sendo que nos últimos necessitou tratamento em regime hospitalar para antibioticoterapia intravenosa. Chama a atenção ao exame físico que a paciente esta caquética. Assinale a alternativa que contém o diagnóstico e a conduta corretos:

- 1) Divertículo de Zenker; diverticulectomia, preferencialmente por cervicotomia direita.
- 2) Parkinson; gastrostomia.
- 3) Adenocarcinoma do esôfago; radioterapia paliativa.
- 4) Divertículo de Zenker; diverticulopexia e miotomia do músculo cricofaríngeo.
- 5) Esôfago em quebra-nozes; passagem de prótese esofágica auto-expansível por via endoscópica.

38. Homem, 38 anos, encontra-se em pós-operatório 18 meses de gastroplastia com derivação gastrojejunal em Y-Roux, e apresenta quadro de ataxia, náuseas, vômitos esporádicos, oftalmoplegia e confusão mental. Assinale a alternativa correta quanto ao diagnóstico mais provável e a conduta:

- 1) Encefalopatia de Wernicke – tiamina intravenosa.
- 2) Síndrome de Petersen – reabordagem cirúrgica imediata.
- 3) Encefalopatia de Fobi-Capella – sondagem nasogástrica descompressiva e reposição hidroeletrólítica.
- 4) Síndrome de Cushing – adrenalectomia bilateral.
- 5) Erro alimentar e distúrbio psicológico – orientação nutricional e avaliação psicológica para possível psicanálise.

39. Mulher jovem está em programação cirúrgica eletiva por ser portadora de retocolite ulcerativa, com significativo retardo de crescimento. Assinale a alternativa **INCORRETA**:

- 1) O impacto da cirurgia na esfera sexual e reprodutiva deve ser considerado, pois se estima incidência de 7% de dispareumia e de 1,5% de impotência.
- 2) Retardo do crescimento não é critério de indicação cirúrgica na retocolite ulcerativa.
- 3) O tratamento cirúrgico da retocolite, quando se realiza a ressecção do reto e de todo cólon, pode não ser curativo para a doença intestinal.
- 4) A melhora do estado nutricional do paciente com retocolite ulcerativa é essencial para a diminuição da morbimortalidade pós-operatória.
- 5) A técnica cirúrgica que melhor atende a fisiopatologia da retocolite ulcerativa é a proctocolectomia total, bolsa ileal e anastomose íleo anal.

40. Paciente de 59 anos com adenocarcinoma de pulmão (T2N0M0) em lobo superior esquerdo e, no estadiamento abdominal com ultrassonografia e tomografia computadorizada de abdome, foi evidenciada lesão de 2 cm em supra-renal esquerda. Assinale a afirmação correta:

- 1) Cerca de 30% dos doentes portadores de câncer de pulmão no momento do diagnóstico apresentam metástases em supra-renais.
- 2) A maioria das lesões de supra-renais corresponde a metástases.
- 3) A atitude recomendável neste caso é a punção aspirativa.
- 4) A ressonância Magnética é método confiável para confirmar doença metastática neste caso.
- 5) A possibilidade de metástase em adrenal independe da evidência de metástase mediastinal (N2).

41. Paciente de 56 anos etilista, em tratamento há uma semana por infecção respiratória com catarro extremamente fétido. Na tomografia de tórax nota-se opacificação em lobo superior direito com aspecto de abscesso de pulmão. Ao exame endoscópico foi encontrada estenose parcial do brônquio do lobo superior direito e tecido de granulação com pequena quantidade de secreção purulenta fétida. Qual a melhor conduta nesse momento?

- 1) Drenagem cirúrgica aberta.
- 2) Toracotomia e pneumonectomia.
- 3) Toracotomia e lobectomia.
- 4) Toracotomia e segmentectomia.
- 5) Dilatação e aspiração transbrônquica.

42. Menina, 14 anos com histórico familiar de Neoplasia Endócrina Múltipla tipo 2 B, apresenta nódulo sólido de tireóide de 2,1 cm, já biopsiado e confirmando malignidade. A conduta mais adequada é:

- 1) Iodoterapia.
- 2) Tireoidectomia parcial.
- 3) Tireoidectomia total com dissecação linfonodal modificada.
- 4) Tireoidectomia parcial com dissecação linfonodal modificada.
- 5) Tireoidectomia parcial e de istmo.

43. Paciente de 72 anos diabético e hipertenso teve trauma em pé esquerdo há uma semana. Evoluiu com gangrena seca do 5º pododáctilo esquerdo. Foi submetido à arteriografia que mostrou estenose segmentar crítica de artéria ilíaca comum esquerda. A melhor conduta para este paciente é:

- 1) Amputação do 5º pododáctilo
- 2) Enxerto aorto-ilíaco Esquerdo
- 3) Angioplastia com stent de artéria ilíaca comum esquerda
- 4) Enxerto femoro-femoral cruzado
- 5) Endarterectomia de artéria ilíaca comum esquerda

44. Homem, 58 anos, está sendo submetido a uma gastroduodenopancreatectomia por um adenocarcinoma da cabeça do pâncreas. Assinale a alternativa correta:

- 1) A artéria pancreatoduodenal anterior inferior é a responsável pela irrigação da papila duodenal maior.
- 2) A ligadura tanto da arcada pancreatoduodenal anterior como da posterior não é suficiente para causar a isquemia do duodeno.
- 3) Não há descrição na literatura de que a veia porta pode se apresentar anterior ao pâncreas e ao duodeno.
- 4) A ligadura da artéria esplênica não obriga a realização da esplenectomia ao passo que, a ligadura da veia esplênica obrigatoriamente deve ser acompanhada da realização da esplenectomia.
- 5) O cólon transverso é o órgão mais frequentemente acometido quando da invasão por contiguidade das lesões da cabeça do pâncreas.

45. Homem, 48 anos com dor abdominal em cólica há 3 dias acompanhada de vômitos e parada de evacuação e eliminação de flatos, procurou um pronto atendimento onde foi medicado e liberado após melhora parcial. Há 1 dia, teve febre e piora da dor que se tornou contínua, retornando ao PS. Apresentava-se desidratado 1+/4+, com FC: 92 bpm, PA: 120/80 mmHg; distensão abdominal e com sinal de irritação peritoneal. Foi indicada laparotomia exploradora e o diagnóstico intra-operatório foi de abdome agudo obstrutivo por hérnia interna, com necrose de 10 cm de intestino delgado, há 1,20 m da válvula ileocecal, mas sem perfuração e com pouco líquido serohemático na cavidade peritoneal. A melhor conduta nesse caso é:

- 1) Enterectomia segmentar com êntero-êntero anastomose e ileostomia de proteção.
- 2) Enterectomia segmentar e ileostomia em duas bocas.
- 3) Enterectomia segmentar e ileostomia terminal.
- 4) Enterectomia ampliada com colectomia direita e ileotransverso anastomose.
- 5) Enterectomia segmentar e êntero-êntero anastomose primária.

46. Homem, 63 anos, diabético, foi admitido no PS com queixa de dor e hiperemia em ferida operatória de inguinitomia esquerda, realizada eletivamente há 8 dias para correção de uma hérnia inguinal. Refere que após 5 dias da operação passou a apresentar hiperemia em toda região inguinal esquerda acompanhada de dor local e febre não medida. Ao exame: Desidratado, taquicárdico, apresentando edema, hiperemia extensa com pontos de necrose na pele de toda região inguinal esquerda estendendo-se para a bolsa escrotal desse lado, com crepitação à palpação. Leucocitose com desvio até metamielócito e acidose metabólica. Após medidas clínicas iniciais a melhor conduta nesse momento, além da antibioticoterapia de amplo espectro é:

- 1) Associação com antifúngico e controle da glicemia com insulino terapia.
- 2) Retirada de todos os pontos da inguinitomia para drenagem local ampla.
- 3) Associação com antifúngico e oxigenioterapia hiperbárica.
- 4) Desbridamento cirúrgico amplo de toda área comprometida inclusive bolsa escrotal, com exposição do testículo.
- 5) Retirada dos pontos da ferida operatória para drenagem local e colostomia para desvio do trânsito, reduzindo a contaminação do períneo.

47. Homem, 62 anos, realizou exame endoscópico de rotina que revelou a presença de uma lesão elevada de 1,8 cm em corpo gástrico distal, a 7 cm do piloro. A análise anatomopatológica concluiu que se trata de um adenocarcinoma bem diferenciado. A ecoendoscopia suspeita que a lesão esteja infiltrando a camada submucosa (sm1) sem fazer menção de um possível acometimento linfonodal. Qual é a conduta **MENOS** indicada para este paciente?

- 1) Gastrectomia total com linfadenectomia D2.
- 2) Gastrectomia subtotal com linfadenectomia D1.
- 3) Ressecção endoscópica da lesão com faca de cerâmica.
- 4) Gastrectomia segmentar laparoscópica com auxílio de exame endoscópico intra-operatório.
- 5) Ressecção endoscópica em “piece meal”.

48. Homem, 59 anos, vai ao ambulatório de urologia com queixa de intensos sintomas urinários de esvaziamento há aproximadamente 2 anos, que vêm piorando progressivamente. Tem história de 2 prostatites agudas e 1 orquiepididimite no período e 3 episódios de hematúria macroscópica nos últimos 6 meses. Ao exame físico encontra-se afebril, com globo vesical palpável e toque retal com próstata aumentada, fibro-elástica, lisa, sem nódulos, com sulcos e limites bem definidos. Traz exames laboratoriais, sendo relevantes Urina I com 14.000 leucócitos e 10.000 hemácias, Urocultura negativa, PSA = 2,2 ng/mL, Creatinina = 2,4 mg/dL e uréia = 76 mg/dL. Na ultrassonografia identifica-se próstata de 66g, bexiga com paredes espessadas e com trabeculações, sem lesões vegetantes, dilatação uretero-pielocalicial bilateral moderada e resíduo pós miccional de 230 mL. Qual a conduta apropriada?

- 1) Biópsia de próstata guiada por ultrassonografia trans-retal.
- 2) Tomografia sem contraste para investigar litíase.
- 3) Tratamento clínico com alfa-bloqueador e inibidor da 5-alfa-redutase.
- 4) Sondagem de alívio.
- 5) Sondagem de demora e programar tratamento cirúrgico.

49. Homem de 47 anos é admitido no PS com queixa de dor abdominal há 3 dias com piora súbita há 8 horas. Conta uso de diclofenaco (3 comprimidos ao dia) há 1 semana, por dor lombar após esforço físico. Refere ser nervoso, mas nega antecedente mórbido. Ao exame apresentava-se gemente, taquicárdico, com abdome em tábua. Rx com pneumoperitônio. Foi feita laparotomia exploradora cujo achado foi uma úlcera na região pré – pilórica com perfuração de 0,3 cm, sem calo ulceroso palpável, com líquido turvo na cavidade peritoneal. Das opções abaixo, a melhor para esse caso é:

- 1) Desbridamento da borda da úlcera seguida da ulcerorrafia e vagotomia troncular.
- 2) Ulcerorrafia com procedimento de Graham modificado e uso de bloqueadores de bomba de prótons.
- 3) Gastrectomia parcial e gastroduodenostomia associada ao uso de bloqueadores de bomba de prótons.
- 4) Gastrectomia parcial e gastrojejunostomia.
- 5) Gastrectomia parcial e reconstrução a Bilroth II associada ao uso de bloqueadores de bomba de prótons.

50. Homem de 78 anos tropeça na ponta do tapete da sala e cai para frente batendo o queixo sobre a mesa, mas a seguir é amparado pelo filho que evita sua queda ao solo. Apresenta um FCC de 2 cm no queixo, mas sem sangramento importante. Evolui com perda da força muscular inicialmente dos membros superiores e mãos, incontinência urinária e posteriormente diminuição da força muscular dos membros inferiores também. Com relação ao quadro podemos afirmar:

- 1) É comum a recuperação inicialmente da força muscular dos membros inferiores, seguida da função vesical e, por último, das porções proximais dos membros superiores e mãos.
- 2) Trata-se de uma secção incompleta da medula decorrente da hiperextensão do pescoço.
- 3) Esse quadro só se justifica se for evidenciada fratura cervical ao RX ou TC de coluna cervical.
- 4) A reversão do quadro exige tratamento cirúrgico para a fixação da coluna cervical.
- 5) Pode ocorrer mesmo sem fratura cervical e sua característica é a perda proporcional e concomitante da força muscular dos membros superiores e inferiores.

ENDOSCOPIA			
QUESTÃO	RESP	QUESTÃO	RESP
1	2	26	4
2	3	27	1
3	3	28	2
4	4	29	5
5	2	30	1
6	4	31	3
7	2	32	3
8	1	33	4
9	3	34	5
10	5	35	1
11	1	36	3
12	4	37	4
13	1	38	1
14	3	39	2
15	4	40	3
16	4	41	5
17	5	42	3
18	1	43	3
19	5	44	4
20	2	45	5
21	5	46	4
22	2	47	5
23	1	48	5
24	2	49	2
25	2	50	1