



RESIDÊNCIA MÉDICA - 2018

Nome do Candidato:

ASSINATURA

SALA:

CARTEIRA:

ENDOSCOPIA

INSTRUÇÕES

- Verifique se este CADERNO DE QUESTÕES contém 100 questões de múltipla escolha e 5 casos com questões dissertativas.
- Caso não esteja completo, informe imediatamente o fiscal da sala. Não serão aceitas reclamações posteriores.
- Escreva seu nome completo, sala, carteira e assine no campo indicado.
- Utilize caneta de tinta **preta**.
- Responda as questões de múltipla escolha na FOLHA OBJETIVA e os casos dissertativos no CADERNO DE RESPOSTAS, no espaço indicado.
- Não será permitida qualquer espécie de consulta nem o uso de aparelhos eletrônicos.

Leia atentamente as instruções contidas no CADERNO DE RESPOSTAS

As imagens de pacientes e de exames complementares exibidos têm prévia autorização para apresentação.

"Direitos autorais reservados. Proibida a reprodução, ainda que parcial, sem autorização prévia".

Boa prova!

19/Novembro/2017

Prova Objetiva de Múltipla Escolha

QUESTÃO 01.

Homem de 50 anos foi internado há três dias com quadro de primodesecompensação diabética com hiperosmolaridade. Hoje está hidratado, consciente, orientado, com eletrólitos corrigidos, recebendo insulina em bomba de infusão contínua. Recebeu nas últimas seis horas 30 U de insulina. As doses de insulina NPH e regular pré-prandiais, a serem introduzidas, serão, respectivamente:

- (A) 20, 20 e 20 de NPH e 20, 20 e 20 de regular.
- (B) 10, 10 e 10 de NPH e 10, 10 e 10 de regular.
- (C) 8, 8 e 8 de NPH e 2, 2 e 2 de regular.
- (D) 6, 6 e 6 de NPH e 4, 4 e 4 de regular.

QUESTÃO 02.

Mulher de 73 anos, previamente hipertensa, com 70 kg (peso ideal = 55kg), internada há dois dias por pneumonia comunitária em lobo inferior direito, recebendo ceftriaxone e claritromicina, evolui com piora respiratória, sendo intubada na enfermaria. É trazida para a UTI sedada, PA=85x55 mmHg recebendo noradrenalina 0,3 µg/Kg/min, FC=125 bpm, sob ventilação mecânica no modo pressão controlada, com PEEP=8 cmH₂O, FiO₂=100%, delta de pressão inspiratória=20 cmH₂O, FR=15 irpm e volume corrente = 480 mL. Radiografia de tórax demonstra opacificação de ambos os campos pulmonares. Gasometria arterial: pH=7,22; PaO₂=142 mmHg; PaCO₂=65 mmHg; Bic=18 mEq/L; SatO₂=100%; BE=-3,2mEq/L. Além de ajustar a FiO₂ de acordo com a saturação, a conduta inicial mais adequada é:

- (A) Manobra de recrutamento alveolar e aumento da PEEP.
- (B) Posição prona e aumento da frequência respiratória.
- (C) Redução do delta de pressão inspiratória e aumento da frequência respiratória.
- (D) Redução do delta de pressão inspiratória e aumento da PEEP.

QUESTÃO 03.

Homem de 38 anos apresenta há três meses crises de cefaleia paroxística, unilaterais, muito intensas com localização nas regiões orbitária, supraorbitária e temporal. A duração varia de 15 a 180 minutos, podendo ocorrer de oito vezes ao dia até uma vez a cada dois dias, em geral nos mesmos horários. O paciente refere concomitância ipsilateral de lacrimejamento e sudorese frontal.

O tratamento destas crises agudas deve ser preferencialmente com:

- (A) Inalação de oxigênio a 100%.
- (B) Corticoide intravenoso.
- (C) Sumatriptano.
- (D) Benzodiazepínico.

QUESTÃO 04.

Homem de 40 anos, internado em unidade de terapia intensiva, com paraplegia devido a trauma raquimedular. Após quatro dias de internação, foi diagnosticada uma pneumonia e o paciente evoluiu com insuficiência respiratória, necessitando de intubação. Logo após intubação em sequência rápida, o paciente evoluiu com parada cardíaca.

O medicamento que representa a causa mais provável da parada cardiorrespiratória é:

- (A) Etomidato.
- (B) Propofol.
- (C) Rocurônio.
- (D) Succinilcolina.

QUESTÃO 05.

Homem de 59 anos, internado para compensação de diabetes e hipertensão devido à má aderência ao tratamento. IMC=28 Kg/m². Estava ativo em casa, mas na internação tem passado a maior parte do dia deitado ou sentado, lendo livros.

Em relação à profilaxia de tromboembolismo venoso, pode-se afirmar:

- (A) O paciente tem como fatores de risco diabetes, hipertensão, idade e sobrepeso devendo receber profilaxia com enoxaparina 40 mg/dia.
- (B) Se o paciente caminhar durante o dia, a profilaxia medicamentosa é desnecessária.
- (C) O paciente tem três fatores de risco devendo receber enoxaparina 20 mg/dia.
- (D) O paciente tem dois fatores de risco devendo receber anticoagulante de ação direta.

QUESTÃO 06.

Mulher de 30 anos deseja engravidar. Refere artralguas esporádicas e aftas de repetição. Urina I de rotina mostra 80 eritrócitos/campo. O exame clínico é normal. O médico repete o exame, que confirma o achado, além de dismorfismo eritrocitário. Hemoglobina=12,5 g/dL; VCM=85 fL; leucócitos=3.500/mm³ (80% de neutrófilos), plaquetas=110.000/mm³; anti-HIV negativo, sorologia para toxoplasmose e rubéola negativas, VDRL positivo (1:8), FTA-Abs negativo, e tempo de tromboplastina parcial ativado (TTPA) alargado.

Há risco aumentado, durante a gestação, mais provavelmente, de:

- (A) Sangramento durante a gravidez.
- (B) Feto com tubo neural mal desenvolvido.
- (C) Abortamentos de repetição.
- (D) Alterações ósseas fetais.

QUESTÃO 07.

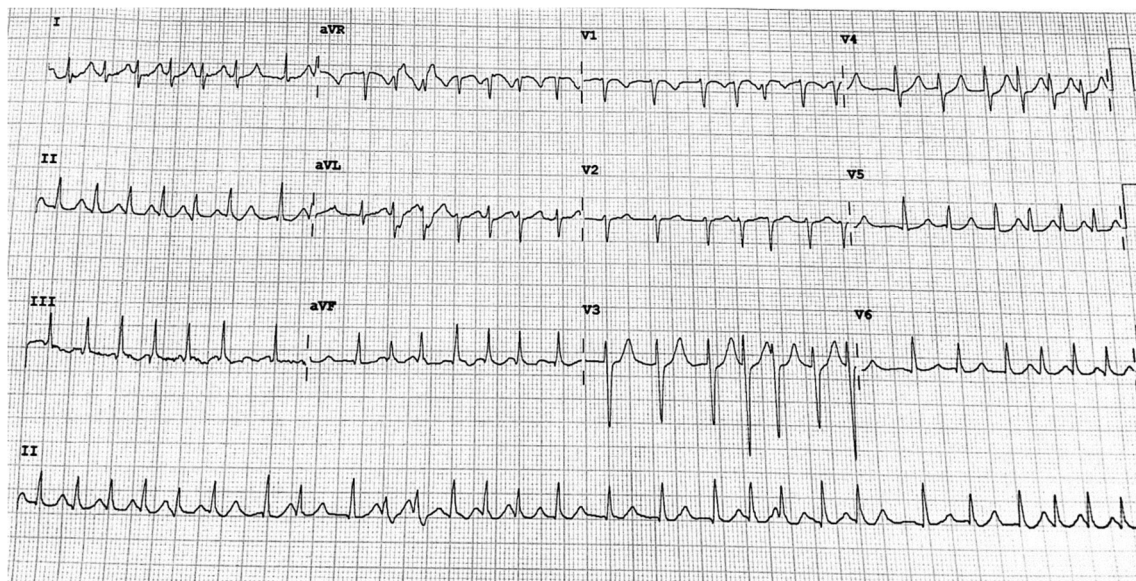
Homem de 23 anos faz teste para HIV que resultou positivo, além de VDRL em título de 1:8 e FTA-ABS positivo. Refere ter realizado esses testes há um ano, com resultados negativos. Está assintomático do ponto de vista neurológico.

A conduta em relação a coleta de líquido:

- (A) Coletar dependendo dos níveis de linfócitos T CD4.
- (B) Coletar independente de níveis de linfócitos T CD4.
- (C) Não coletar pois não tem sintomas neurológicos.
- (D) Não coletar pois a infecção é recente.

QUESTÃO 08.

Mulher de 72 anos apresenta há duas semanas quadro de palpitações associado a dispneia aos esforços. Tem antecedentes de hipertensão e diabetes mellitus tipo 2. Ao exame físico apresenta ritmo cardíaco irregular, sem sopros, FC = 150 bpm, PA= 140 x 80 mmHg, sem outras alterações. ECG apresentado a seguir:



As condutas a serem adotadas neste momento são:

- (A) Ecocardiograma transtorácico e, se excluído trombo cavitário, proceder a cardioversão elétrica seguida de anticoagulação com varfarina.
- (B) Anticoagulação com varfarina por uma semana seguida de cardioversão elétrica.
- (C) Reversão química com amiodarona associada a anticoagulação com varfarina.
- (D) Betabloqueador para controle de frequência cardíaca e anticoagulação com varfarina.

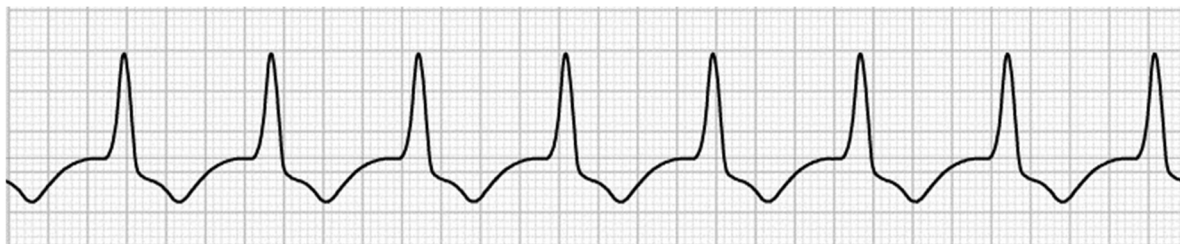
QUESTÃO 09.

Homem, 67 anos, com antecedente de hipertensão arterial e infarto do miocárdio sem supradesnivelamento de ST há dois anos, tratado com angioplastia com *stent* convencional da artéria descendente anterior. Pratica atividade física regular (caminhada, bicicleta e musculação), cinco vezes/semana, sem limitação, sem sintomas cardiovasculares. Está em uso regular de AAS 100 mg/dia, enalapril 20 mg/dia, metoprolol 100 mg/dia e atorvastatina 40 mg/dia. Vem ao consultório para avaliação pré-operatória de herniorrafia inguinal. Apresenta PA 120x70 mmHg; FC=64 bpm e restante do exame clínico normal. Eletrocardiograma de repouso normal. Hemograma, coagulograma, função renal, eletrólitos e glicemia normais. Qual a alternativa correta em relação ao cuidado pré-operatório deste paciente?

- (A) Não solicitar exames adicionais e suspender AAS sete dias antes da cirurgia.
- (B) Não solicitar exames adicionais e manter todas as medicações.
- (C) Solicitar teste ergométrico e manter todas as medicações.
- (D) Solicitar teste ergométrico e suspender AAS e metoprolol sete dias antes da cirurgia.

QUESTÃO 10.

Homem de 52 anos, tabagista e hipertenso (uso irregular de enalapril) vem ao pronto-socorro com queixa de dor torácica em aperto, intensa, há duas horas, com irradiação para MSE e mandíbula, associada a sudorese e náuseas. Exame clínico: FR=14 ipm; FC= 86 bpm; SatO₂ ar ambiente=98%; PA=130x80 mmHg. Pulmões, coração, abdômen e membros inferiores sem alterações. Eletrocardiograma diagnosticou IAM com supradesnivelamento ST em parede anterior. Foi optado por realização de trombólise com alteplase. Durante o procedimento o paciente evoluiu clinicamente estável e com alterações eletrocardiográficas no monitor, mostradas a seguir:

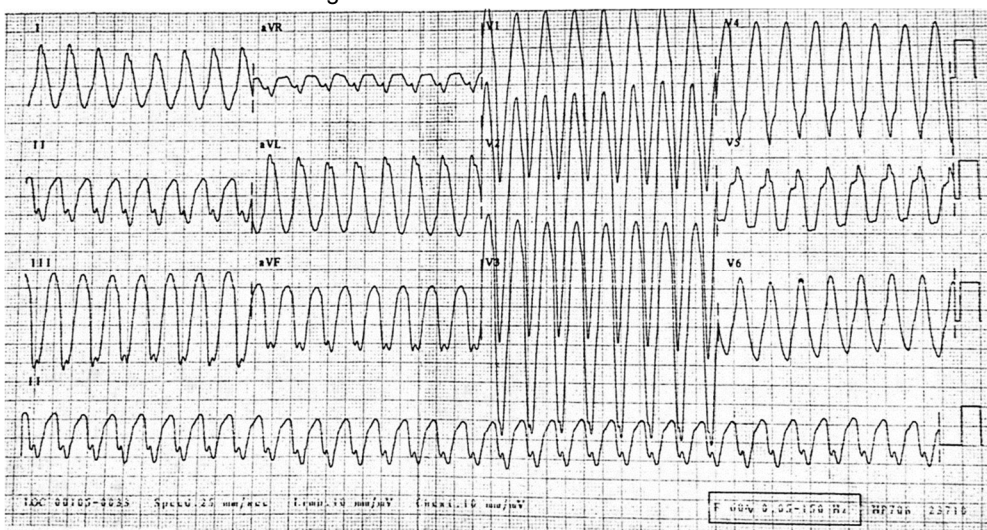


A melhor conduta nesse momento é:

- (A) Observação clínica.
- (B) Amiodarona.
- (C) Lidocaína.
- (D) Interromper trombólise.

QUESTÃO 11.

Mulher de 46 anos acompanhada por miocardiopatia chagásica. Enquanto está na sala de espera do ambulatório, apresenta quadro súbito de mal-estar e pré-síncope, sendo levada para a sala de emergência. Está descorada 3+/4, confusa, PA= 70 x 50 mmHg, FC= 180 bpm, cianose de extremidades. ECG a seguir:



A conduta imediata mais adequada para este caso é:

- (A) Cardioversão elétrica não sincronizada.
- (B) Amiodarona 150 mg EV.
- (C) Lidocaína 0,5 mg/kg EV.
- (D) Cardioversão elétrica sincronizada.

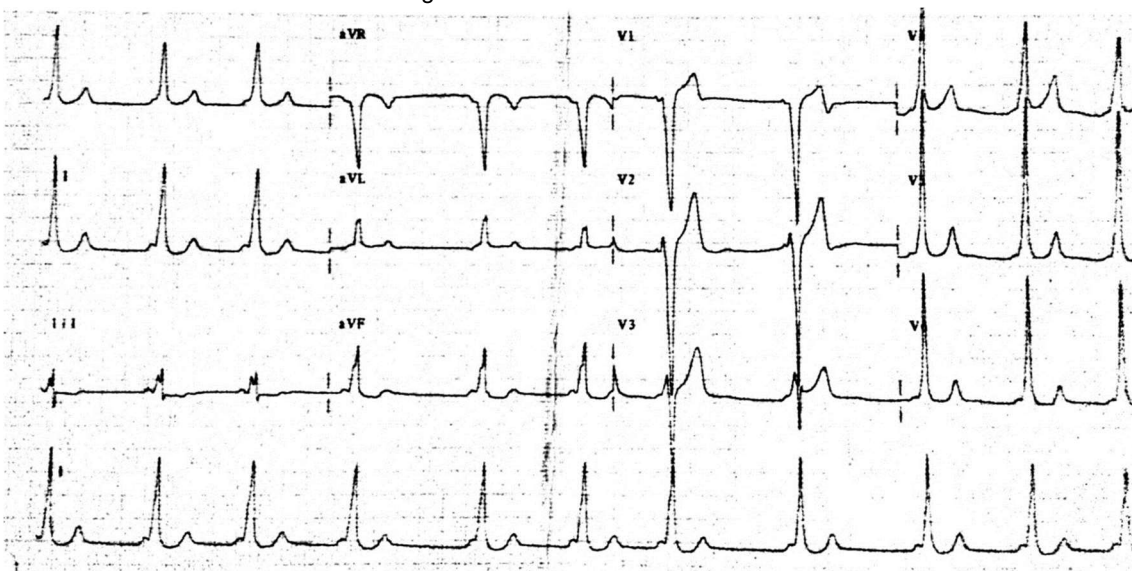
QUESTÃO 12.

Com relação ao uso de ventilação não-invasiva em pacientes com edema agudo de pulmão, assinale a alternativa correta:

- (A) Está indicado usar dois níveis de pressão (IPAP e EPAP) para melhora da ventilação e recrutamento de alvéolos.
- (B) Está indicado usar dois níveis de pressão (IPAP e EPAP) para descanso da musculatura respiratória e melhora da ventilação.
- (C) Está indicado usar CPAP para melhora da hipoxemia e da hemodinâmica.
- (D) Está indicado usar CPAP para descanso da musculatura respiratória e melhora da ventilação.

QUESTÃO 13.

Homem de 26 anos refere episódios recorrentes de síncope há um mês, precedidos de palpitações. Sem antecedentes pessoais ou familiares relevantes. Exame físico normal. ECG a seguir:



Em relação ao tratamento a ser proposto para este paciente, assinale a alternativa correta.

- (A) Ablação por radiofrequência.
- (B) Marcapasso cardíaco atrioventricular.
- (C) Cardiofibrilador implantável.
- (D) Bloqueador de canal de cálcio não di-hidropiridínico.

ATENÇÃO: O caso seguinte se refere às questões 14 e 15:

Mulher de 36 anos, previamente hígida, vem ao pronto-socorro com queixa de três dias de redução de força em membros inferiores. Está sem deambular há um dia e refere que hoje não consegue levantar os membros superiores acima da altura dos ombros. Nega febre ou outros antecedentes no período. Ao exame: T=36,2°C; FC=110 bpm; FR=32 irpm; PA=150x90mmHg. Lúcida, orientada, força muscular grau I em membros inferiores, grau III proximal e grau II distal em membros superiores, hiporreflexia global. Conta números sem parar apenas até 15. Exames laboratoriais sem alterações. Gasometria arterial: pH=7,38; pO₂=58 mmHg; pCO₂=38 mmHg; bicarbonato=24 mEq/L; SatO₂ ar ambiente= 88%. Líquor lombar: 1 célula/mm³; 0 hemácias/mm³; proteinorraquia=42 mg/dL; glicorraquia= 52 mg/dL.

QUESTÃO 14.

A conduta mais apropriada do ponto de vista respiratório é:

- (A) Ventilação mecânica não-invasiva.
- (B) Intubação orotraqueal e ventilação mecânica.
- (C) Cânula nasal de alto fluxo.
- (D) Oxigenioterapia suplementar.

QUESTÃO 15.

O tratamento recomendado para a causa de base é:

- (A) Pulsoterapia com metilprednisolona.
- (B) Pulsoterapia com ciclofosfamida.
- (C) Prednisona 1mg/Kg e piridostigmina.
- (D) Imunoglobulina humana.

QUESTÃO 16.

Mulher de 57 anos, assintomática, vem ao consultório para consulta de rotina. Tem diagnóstico de diabetes mellitus tipo 2 há cinco anos sem uso de medicações no momento e relata histórico familiar de doença coronariana (dois irmãos, aos 45 e 48 anos, ambos submetidos a cirurgia de revascularização do miocárdio). Exame clínico: PA=140 x 80 mmHg, FC=64 bpm, IMC=31,2 kg/m², restante sem alterações. Exames laboratoriais: Colesterol total=204 mg/dL; LDL= 122 mg/dL, HDL=38 mg/dL, Triglicérides=216 mg/dL, Glicemia de jejum=152 mg/dL; hemoglobina (Hb) A1c=7,6 %; PCR ultrasensível=4,1 mg/L; creatinina=0,8 mg/dL, hemograma, transaminases, CPK, função tireoidiana e urina tipo 1 normais. Para reduzir morbidade e mortalidade cardiovascular nesta paciente devemos adotar:

- (A) Estatina + fibrato; manter PAS < 150 mmHg e PAD < 90 mmHg e HbA1c < 7,0 %.
- (B) Fibrato; manter PAS < 140 mmHg e PAD < 90 mmHg e HbA1c < 6,0 %.
- (C) Estatina; manter PAS < 130 mmHg e PAD < 80 mmHg e HbA1c < 7,0 %.
- (D) Estatina + fibrato; manter PAS < 130 mmHg e PAD < 80 mmHg e HbA1c < 6,0 %.

QUESTÃO 17.

Mulher de 29 anos refere quadro de ganho de peso (15 kg em dois anos), fadiga, dispneia aos médios esforços, depressão e hipertensão arterial de difícil controle. Nega uso exógeno de corticoide. Ao exame clínico: Peso=91 Kg (IMC 34,7 kg/m²), PA=160x100 mmHg, obesidade centrípeta, plethora facial, fraqueza muscular proximal, equimoses e estrias violáceas em flancos. A investigação mais apropriada para o diagnóstico síndrome do quadro clínico apresentado é:

- (A) Teste de supressão com 1 mg de dexametasona, Cortisol urinário de 24h e cortisol salivar à meia-noite.
- (B) Determinação do ACTH, teste de supressão com 8 mg de dexametasona e tomografia computadorizada de adrenais.
- (C) Determinação do cortisol urinário de 24h e teste de supressão com 8 mg de dexametasona.
- (D) Cortisol sérico basal, determinação do ACTH e cortisol urinário de 24h.

QUESTÃO 18.

Sobre a estenose adquirida de canal lombar, podemos afirmar que:

- (A) Os sintomas são desencadeados por situações em que o paciente se mantém sentado por um período prolongado.
- (B) O principal diagnóstico diferencial é com doença arterial obstrutiva periférica.
- (C) A manobra de Lasègue é frequentemente positiva ao exame clínico.
- (D) Infecção urinária de repetição e incontinência urinária são alterações precoces da doença.

QUESTÃO 19.

Mulher de 45 anos é encaminhada para investigação de nódulo de tireoide (nódulo hipoeoico medindo 15 x 8 mm, com calcificações) diagnosticado em ultrassonografia. Nega comorbidades, história de radiação prévia em cabeça ou pescoço ou sintomas compatíveis com disfunção tireoidiana. Ao exame clínico: nódulo de cerca de 1 cm em lobo esquerdo da tireoide, de consistência elástica, sem linfadenomegalias. Exames laboratoriais: T4L: 1,0 ng/dL (normal 0,7-1,5 ng/dL); TSH: 2,5µU/mL (normal 0,4-4,5 µU/mL); anti-TPO < 35 U/mL e anti-Tireoglobulina < 35 U/mL.

A próxima conduta a ser adotada é:

- (A) Metimazol.
- (B) Repetir ultrassonografia de tireoide em seis meses.
- (C) Levotiroxina.
- (D) Punção aspirativa de tireoide por agulha fina.

QUESTÃO 20.

Mulher de 40 anos apresenta há cinco anos episódios frequentes de edema de pálpebras, lábios e língua, com intensidades variáveis. Em três ocasiões, apresentou edema de glóte durante tratamentos dentários, necessitando de internação. Nega concomitância de quadro urticariforme.

Feita hipótese de angioedema hereditário, a alteração laboratorial esperada é (são):

- (A) Níveis normais de C4 fora das crises.
- (B) Atividade funcional normal do inibidor de C1 esterase e níveis normais de C4.
- (C) Níveis baixos do inibidor de C1 esterase.
- (D) Níveis baixos de C5.

QUESTÃO 21.

Um artigo avaliou se o uso de terapia antimicrobiana combinada reduziria a mortalidade em 14 dias no tratamento de pacientes com infecções por *Klebsiella pneumoniae* (Kp) produtoras de carbapenemases do tipo KPC em comparação ao uso de monoterapia. O estudo foi retrospectivo e incluiu 661 pacientes, dos quais 447 apresentavam hemoculturas positivas. A mortalidade em 14 dias foi de 34,1%. O uso de terapia combinada foi associado à menor mortalidade (tabela). A terapia combinada com carbapenêmicos (quando o MIC era ≤ 8) foi a que apresentou melhores resultados em relação a outras combinações.

Tabela: Análise multivariada de fatores de risco para mortalidade em 14 dias em pacientes com infecções causadas por Kp-KPC

Variável	RC (IC 95%)	Valor de p
Terapia combinada	0,52 (0,35 – 0,77)	0,001
Infecção de corrente sanguínea	2,09 (1,34 – 3,29)	0,001
Choque séptico à apresentação	2,45 (1,47 – 4,08)	0,001
APACHE III	1,05 (1,04 – 1,07)	0,001
Insuficiência Renal Crônica	2,15 (1,32 – 3,58)	0,01
Bactéria resistente à colistina	2,18 (1,37 – 3,46)	0,001
Antibioticoterapia empírica inadequada	1,48 (1,01 – 2,18)	0,04

RC: Razão de chances; IC: Intervalo de Confiança.

A respeito da interpretação destes achados, assinale a alternativa correta:

- (A) Viés de confusão residual pode explicar os resultados positivos.
- (B) Os achados desse estudo podem ser aplicados para pacientes com infecções por outras bactérias multi-resistentes.
- (C) Insuficiência renal crônica é um fator de risco menor do que infecção por bactéria resistente à colistina.
- (D) A terapia combinada deve ser indicada, rotineiramente, em pacientes com infecções de corrente sanguínea, infecções pulmonares e APACHE III maior.


QUESTÃO 22.

Um estudo testou a capacidade do “teste de escada” de prever risco de complicações pulmonares pós-operatórias. A capacidade de subir nenhum ou um lance de escada foi associada à maior taxa de complicações e os pacientes que conseguiram subir mais lances de escadas tiveram menos complicações. Dessa forma, foi possível criar a seguinte tabela de avaliação da acurácia do número de lances de escada subidos para predição de risco de complicações:

Número de lances de escada subidos	Sensibilidade	Especificidade	Razão de verossimilhança positiva	Razão de verossimilhança negativa
Até 1	0,38	0,97	12,70	0,64
Até 2	0,48	0,90	4,80	0,58
Até 3	0,70	0,63	1,89	0,48
Até 4	0,97	0,23	1,26	0,13

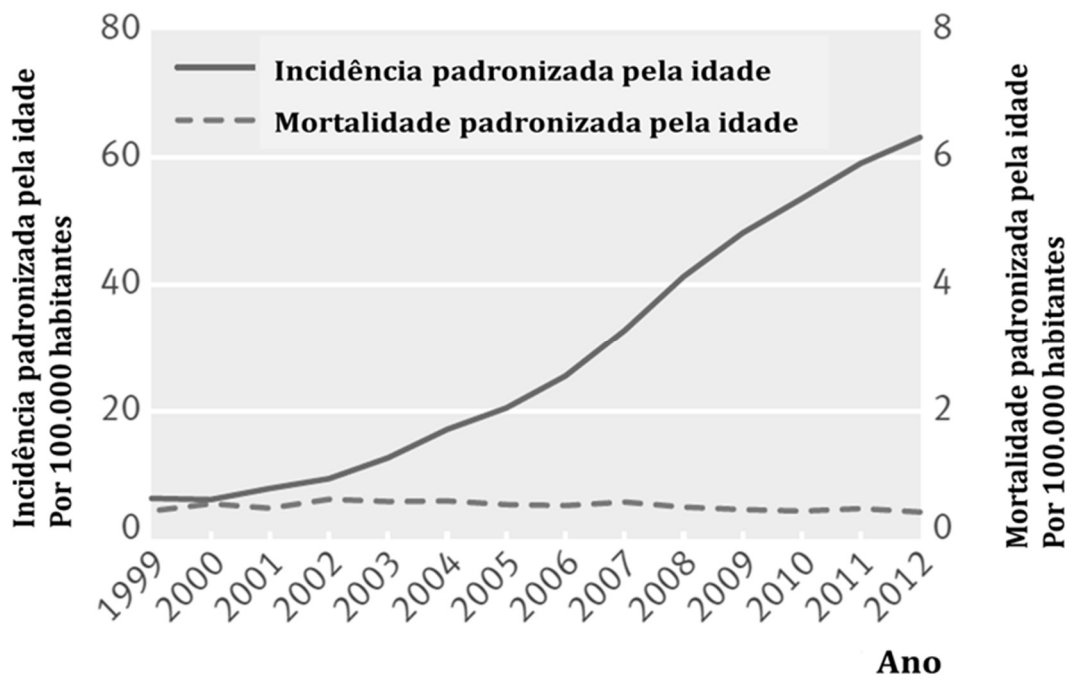
Sabe-se que o risco de um paciente de 60 anos, tabagista, submetido a uma gastrectomia total, apresentar uma complicação pulmonar pós-operatória é de, aproximadamente, 10%. Caso o paciente seja submetido ao teste e consiga subir apenas um lance de escada, a probabilidade deste paciente apresentar uma complicação pulmonar pós-operatória é:

- (A) 58,5%.
- (B) 38%.
- (C) 12,7%.
- (D) 7,5%.



QUESTÃO 23.

Um estudo populacional na Coreia do Sul avaliou a incidência de neoplasia de tireoide ao longo de vários anos, assim como a mortalidade por neoplasia de tireoide no mesmo período. A figura abaixo resume os achados do estudo.



Baseado neste estudo, assinale a alternativa correta:

- (A) O rastreamento não foi acompanhado do viés de tempo de duração.
- (B) O rastreamento não se acompanhou de maior mortalidade devido ao viés de tempo ganho.
- (C) Houve sobrediagnóstico da doença.
- (D) O rastreamento desta neoplasia é justificável com base nesses dados.

QUESTÃO 24.

Homem de 32 anos, com queixa de dor lombar há três anos, que piora durante a madrugada, provocando despertar. Ao acordar pela manhã, apresenta rigidez, demorando pelo menos uma hora para melhorar. Ao longo do dia, ocorre alívio progressivo. Já fez uso em várias ocasiões de anti-inflamatórios não hormonais, com melhora discreta. Refere que há uma semana está com o olho direito vermelho e doloroso, com fotofobia, sem secreções. Antecedente de uretrite, sem outras comorbidades ou vícios. Pai com história de retocolite ulcerativa.

O provável diagnóstico oftalmológico é:

- (A) Ceratoconjuntivite.
- (B) Glaucoma agudo.
- (C) Coriorretinite.
- (D) Iridociclite.

QUESTÃO 25.

Homem de 50 anos, etilista crônico vem com queixa de aumento do volume abdominal há dois meses. O exame clínico é normal, exceto por ascite volumosa. Foi puncionado o abdômen, com saída de líquido sero-hemorrágico. Os exames revelaram que o paciente apresenta gradiente soro-ascite de albumina de 0,5 g/dL, com presença de 500 células nucleadas/mm³.

O exame com maior probabilidade de apresentar-se normal é:

- (A) Fator V da coagulação.
- (B) Amilase no líquido ascítico.
- (C) ADA (adenosina deaminase) no líquido ascítico.
- (D) Citologia oncótica.

QUESTÃO 26.

Homem de 27 anos tem diagnóstico de doença de Crohn. Está em uso de sulfassalazina há 36 meses, com melhora do quadro intestinal já no primeiro ano de tratamento. Há seis meses, queda do estado geral, referindo diarreias frequentes, três pneumonias bacterianas com má resposta à antibioticoterapia convencional e dois episódios de sinusite com otite média aguda.

Assinale a melhor hipótese diagnóstica implicada no desencadeamento dos quadros infecciosos:

- (A) Leucopenia causada pela sulfassalazina.
- (B) Deficiência celular associada à doença de base.
- (C) Deficiência de anticorpos pela sulfassalazina.
- (D) Deficiência de sistema complemento.

QUESTÃO 27.

Mulher de 30 anos refere que há seis meses tem períodos de diarreia líquida, cinco episódios por dia, sem muco ou sangue, sem produtos patológicos, com cólicas. Nega febre ou emagrecimento no período. Não correlaciona o quadro a dietas específicas. Não ingere bebida alcoólica. Traz alguns exames: protoparasitológico negativo, anticorpo antiendomísio negativo, colonoscopia normal, ultrassonografia de abdômen normal.

O próximo exame a ser solicitado é:

- (A) Cápsula endoscópica.
- (B) Não é necessário nenhum exame.
- (C) Biópsia de cólon.
- (D) Biópsia duodenal.

QUESTÃO 28.

Mulher de 45 anos, assintomática, traz os seguintes exames: sorologia Anti-HBc total positivo, AgHBs positivo, antiHBs negativo, AgHBe positivo e antiHBe negativo. Enzimas hepáticas normais e função hepática preservada. Sorologias para hepatite C e anti-HIV negativas. Nega comorbidades e não faz uso de nenhuma medicação. O exame físico é normal. A conduta mais apropriada é:

- (A) Repetir enzimas hepáticas.
- (B) Realizar biópsia hepática guiada por ultrassonografia.
- (C) Realizar elastografia hepática.
- (D) Iniciar tratamento com tenofovir.

QUESTÃO 29.

Homem de 21 anos, negro, previamente hígido, procurou médico por disúria há quatro dias tendo recebido nitrofurantoína. Evoluiu com astenia intensa, dor abdominal difusa e dor lombar há um dia. Notou que a urina está com aspecto escurecido. Nega disúria e febre. exame clínico: prostrado, descorado 3+/4+, icterício 1+, afebril, FC = 142 bpm, PA= 110 x 60 mmHg, FR= 32 irpm, SatO₂ ar ambiente= 92%. Coração e pulmões normais. Abdome: difusamente doloroso à palpação profunda, sem visceromegalias e descompressão brusca negativa. Sinal de Giordano negativo. Exames: Hemoglobina=5,6 g/dL; Hematócrito=17%; VCM=92 fL; HCM=32 pg; 15 eritroblastos/100 leucócitos; leucócitos 8.320/mm³ (diferencial normal), Plaquetas=232.000/mm³. Morfologia dos eritrócitos: anisocitose 1+, policromasia 2+, poiquilocitose 2+, visualizadas hemácias sugestivas de *bite cells*. Urina Tipo I: Proteína negativa, 01 eritrócito por campo, 01 leucócito por campo, sangue ++. A hipótese diagnóstica mais provável é:

- (A) Deficiência de Glicose-6-Fosfato Desidrogenase.
- (B) Anemia falciforme.
- (C) Doença de Wilson.
- (D) Hemoglobinúria Paroxística Noturna.

QUESTÃO 30.

Um estudo comparou a eficácia de dabigatrana *versus* varfarina na prevenção de acidente vascular cerebral isquêmico (AVCi) em paciente com válvula cardíaca metálica. Cinco por cento dos pacientes em uso de dabigatrana apresentaram AVCi e 27% apresentaram algum sangramento. Nenhum paciente no grupo varfarina apresentou AVCi e 12% apresentaram algum sangramento.

O NNH (número necessário para causar dano) para algum sangramento com uso de dabigatrana em relação à varfarina é, aproximadamente:

- (A) 5.
- (B) 7.
- (C) 15.
- (D) 20.

QUESTÃO 31.

Jovem de 16 anos desenvolve quadro de varicela. Divide quarto com a irmã de 20 anos, que tem diagnóstico de imunodeficiência comum variável (ICV), com a qual teve contato nos últimos dias. A conduta recomendada, para proteção da paciente com ICV, é:

- (A) Vacinação de bloqueio da paciente para varicela.
- (B) Vacinação de bloqueio da paciente para herpes-zoster.
- (C) Imunoglobulina anti-varicela zoster.
- (D) Observação clínica.

QUESTÃO 32.

Homem de 29 anos é internado em unidade de terapia intensiva por trauma crânio-encefálico grave após acidente de moto. Além de lesão axonal difusa e edema cerebral na tomografia de crânio, apresentava fratura de fêmur direito não-cominutiva. No 2º dia de UTI, apresentava CPK=3.400 ui/mL; creatinina=1,2 mg/dL; sem outras alterações. No 3º dia de UTI, os exames laboratoriais apresentavam CPK=15.000 ui/mL; creatinina=1,5 mg/dL; ureia=62 mg/dL; pH=7.1; pO₂ =200 mmHg; pCO₂=38 mmHg; be=-15 mEq/L e bicarbonato=9 mEq/L com FiO₂=40% e hipertrigliceridemia. Há três dias, em uso de sedação com fentanil 50 mcg/hora e propofol 4mg/kg/hora, com a pressão intracraniana controlada, mantendo estabilidade hemodinâmica com noradrenalina 0,1 µg/kg/min.

A causa mais provável do conjunto das alterações laboratoriais é:

- (A) Síndrome de Infusão de propofol.
- (B) Rabdomiólise por trauma de extremidades.
- (C) Embolia gordurosa.
- (D) Choque séptico.

QUESTÃO 33.

Numa enfermaria de clínica geral, foi feita uma revisão de prontuários de pacientes internados para avaliação de episódios hemorrágicos. Foram criados dois grupos:

GRUPO I: distúrbios de hemostasia primária
GRUPO II: distúrbios de hemostasia secundária

Nesta revisão será encontrada com maior probabilidade como característica destes pacientes:

- (A) GRUPO II: predomínio no sexo feminino.
- (B) GRUPO I: hemartroses.
- (C) GRUPO II: hematomas profundos.
- (D) GRUPO I: início tardio de sangramento após traumatismos.

QUESTÃO 34.

Homem de 63 anos, sem comorbidades, ex-tabagista (10 maços/ano tendo parado há 20 anos) tem antecedente de câncer de reto há seis anos tratado com radioterapia e quimioterapia por seis semanas, seguido por tratamento cirúrgico. Vinha em acompanhamento com exames periódicos normais até há um ano, quando teve alta do oncologista. Foi encaminhado para avaliação médica devido a nódulo pulmonar em radiografia de tórax, confirmado por tomografia de tórax, de 3,0 cm, periférico, em base pulmonar direita. Está assintomático e com exame físico normal. Tomografia de abdome normal e dosagem sérica de antígeno carcinoembrionário (CEA) com resultado de 13,8 microgramas/L (valor normal até 5,0 microgramas/L). Traz cópia do exame anatomopatológico da cirurgia que mostrou adenocarcinoma de reto ypT2 ypN1 M0.

Dentre as alternativas abaixo, assinale a correta.

- (A) A elevação do CEA confirma recidiva do adenocarcinoma retal, devendo ser iniciada quimioterapia.
- (B) Por se tratar de recidiva pulmonar de adenocarcinoma de reto, este paciente é candidato a tratamento sem intenção curativa.
- (C) Realizar colonoscopia e, se negativa, indicar ressecção curativa do nódulo pulmonar metastático.
- (D) Segunda neoplasia é um diagnóstico diferencial, devendo ser solicitada biópsia da lesão.

QUESTÃO 35.

Mulher de 26 anos, assintomática, em consulta de rotina traz o seguinte hemograma: hemoglobina= 11,1 g/dL, hemácias=5.200.000/mm³, VCM=69 fL. Feita hipótese de anemia ferropênica, prescrito sulfato ferroso durante dois meses e solicitado novo exame que não mostrou diferença do anterior. Prossequindo na investigação foram realizados ferro sérico, capacidade total de ligação de ferro, ferritina e saturação de transferrina que estavam dentro dos valores de referência e Eletroforese de hemoglobina que também foi normal.

A hipótese diagnóstica mais provável é:

- (A) Alfa-Talassemia Minor.
- (B) Anemia de Doença Crônica.
- (C) Anemia Sideroblástica.
- (D) Beta-Talassemia Minor.

QUESTÃO 36.

Homem de 75 anos vem com hemiplegia direita e confusão mental há três horas. Apresentou cefaleia nas últimas semanas com pouca melhora com paracetamol. É portador de obesidade grau I, Diabetes mellitus tipo 2, controlada por dieta (hemoglobina A1C= 6,8%), hipertensão arterial controlada com enalapril. Nega tabagismo e etilismo. Exame clínico: PA= 200/100 mmHg, FC=64bpm, FR= 14 ipm, Sat O₂ ar ambiente= 97%. Abdômen: fígado palpável a 2 cm abaixo do rebordo costal direito, baço palpável a 6 cm do rebordo costal esquerdo. Exames: hematócrito=65%, leucócitos=10.000 /mm³, plaquetas=600.000/mm³. Tomografia computadorizada: grande infarto isquêmico na artéria cerebral média esquerda. Os próximos exames a serem realizados são:

- (A) Lâmina do sangue periférico e dosagem de eritropoietina sérica.
- (B) Massa eritrocitária e dosagem de eritropoietina sérica.
- (C) Gasometria arterial e eletroforese de proteínas.
- (D) Eletroforese de proteínas e biópsia da medula óssea.

QUESTÃO 37.

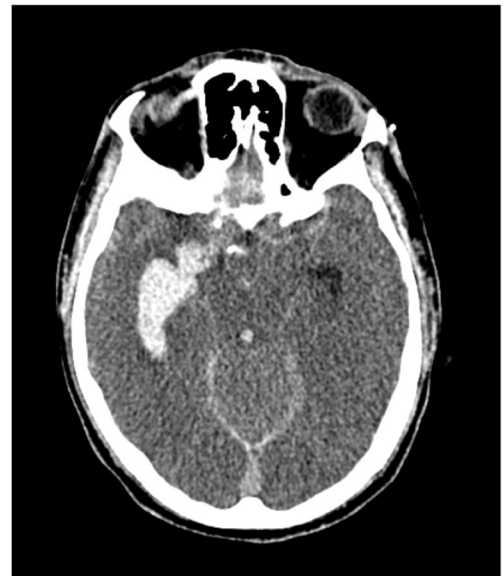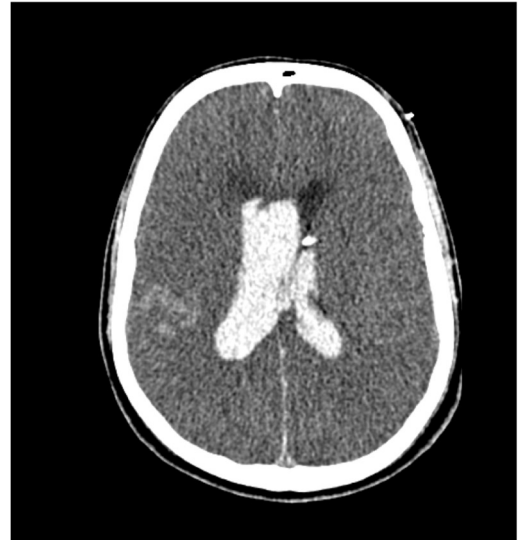Homem de 33 anos, vem ao pronto socorro com queixa de diarreia intermitente há cerca de quatro meses, com perda de 9 kg no período. A diarreia é em grande quantidade, intermitente e com cerca de quatro vezes ao dia quando presente, sem sangue, muco ou gordura. Nega febre. Teste para HIV positivo há cinco anos, não tendo feito seguimento e não tendo recebido tratamento específico. Exame clínico: regular estado geral, emagrecido, eupneico (FR=12 ipm), FC=96 bpm; Sat O₂ ar ambiente = 99%. PA =100x60 mmHg. Abdômen com ruídos hidroaéreos aumentados. Pulmão, coração e membros inferiores sem alterações. CD4=27/mm³; Carga Viral=560.000 cópias/mL; pesquisa de *Cryptosporidium* sp. nas fezes positiva.

O tratamento mais adequado para o controle do quadro diarreico é:

- (A) Nitazoxanida.
- (B) Sulfametoxazol-trimetoprim.
- (C) Terapia antirretroviral combinada.
- (D) Albendazol.

QUESTÃO 38.

Um paciente internado por cefaleia súbita, seguida de coma, tem as seguintes imagens representativas do seu quadro. As classificações pelas escalas de Hunt-Hess (H-H) e de Fisher (F) são:



- (A) HH IV e Fisher IV.
- (B) HH IV e Fisher III.
- (C) HH V e Fisher III.
- (D) HH V e Fisher IV.

QUESTÃO 39.

Mulher de 38 anos notou início de fadiga, palpitação, intolerância ao calor e discreta dor cervical há um mês. Nega história familiar de doença tireoidiana. Exame clínico: PA=107x78 mmHg; FC=96 bpm; leve tremor de mãos. A glândula tireoidiana não é palpável, e não há evidências de proptose ou lidlag. Exames: TSH=<0,01 mUI/l; T4 livre=1,6 ng/dL (Valor normal = 0,7 - 1,7 ng/dL).

O exame para confirmar o diagnóstico mais provável é:

- (A) TRab.
- (B) Tireoglobulina sérica.
- (C) Anti-tireoperoxidase.
- (D) T3 livre.

QUESTÃO 40.

Técnica de enfermagem de 28 anos procura atendimento após acidente com material biológico há três horas. Relata que, após coletar exame de paciente, perfurou 2º quirodáctilo direito com a agulha usada para a punção. Estava usando luvas de procedimento e lavou as mãos copiosamente com clorexidine degermante. Relata que recebeu três doses de vacina contra hepatite B há dois anos. Segundo a profissional acidentada, o paciente tem diagnóstico de AIDS sem tratamento e está internado na UTI em tratamento para infecção de corrente sanguínea por *Klebsiella pneumoniae* (em uso de ceftriaxone). No atendimento inicial a respeito deste acidente com material biológico, você checa os exames sorológicos disponíveis do paciente – fonte (coletados há três dias):

	Anti-HIV	Anti-HBc total	AgHBs	AgHBe	Anti-HBe	Anti-HBs	Anti-HCV
PACIENTE	REAGENTE	REAGENTE	NÃO REAGENTE	NÃO REAGENTE	REAGENTE	REAGENTE	NÃO REAGENTE
FORTE							

Foi realizado teste rápido para HIV para a profissional de saúde acidentada que resultou **NÃO REAGENTE**.

Além da profilaxia pós-exposição com antirretrovirais (tenofovir + lamivudina + atazanavir/ritonavir), a conduta imediata é:

- (A) Não é necessária profilaxia contra hepatite B. Solicitar sorologia de hepatite B da acidentada.
- (B) Vacinar contra hepatite B e solicitar sorologia em tempo zero de hepatite B da acidentada.
- (C) Vacina e imunoglobulina contra hepatite B independente da sorologia da acidentada.
- (D) Imunoglobulina contra hepatite B e solicitar sorologia de hepatite B da acidentada.

QUESTÃO 41.

Homem de 55 anos, vítima de traumatismo cranioencefálico grave exclusivo, é admitido na UTI após cirurgia para drenagem de hematoma subdural agudo e colocação de cateter intraventricular para monitorização de pressão intracraniana (PIC). Está sedado com propofol a 80 µg/Kg/min e evolui com PIC=25 mmHg por 15 minutos. No momento, apresenta PAM=90 mmHg, Na=152 mEq/L, cabeceira elevada e centrada, sem colar cervical. Tomografia computadorizada de crânio pós-operatória sem novas lesões que indiquem reabordagem cirúrgica.

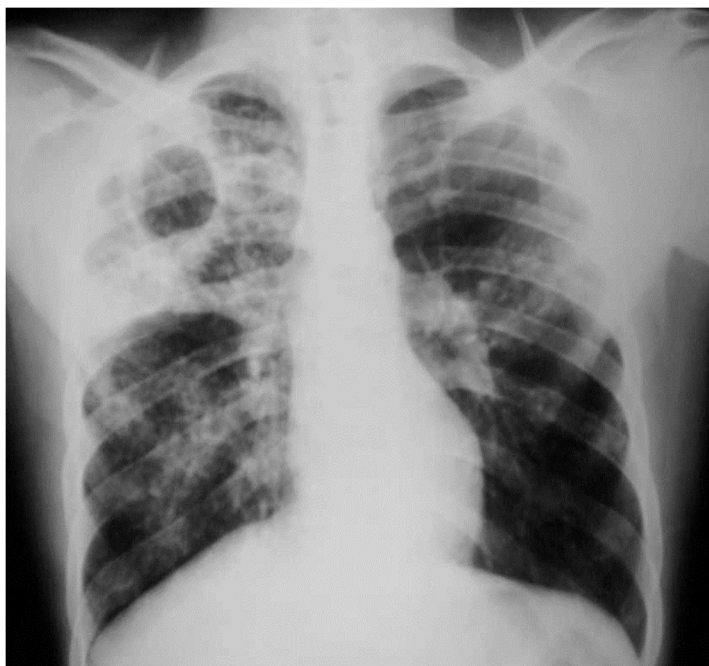A conduta mais apropriada neste momento é:

- (A) Manter PaCO₂ = 30 - 35 mmHg.
- (B) Coma barbitúrico com tiopental.
- (C) Retirada de 2-5 mL de líquido.
- (D) Hipotermia terapêutica moderada.

QUESTÃO 42.

Homem de 34 anos refere dispneia aos grandes esforços (subir ladeira), dor torácica, tosse com escarro purulento, emagrecimento de 8 kg e febre vespertina não aferida há oito semanas. Há seis semanas procurou serviço de saúde, sendo diagnosticado com pneumonia e tratado com levofloxacino por 10 dias com melhora parcial do quadro. Como continuou a apresentar febre e piorar novamente da falta de ar e da tosse, voltou ao serviço de saúde logo após o término do antibiótico, sendo coletada pesquisa de bacilos álcool-ácido resistentes em uma amostra de escarro que resultou negativa, recebendo alta com sintomáticos. Vem hoje ao pronto-socorro por piora da dispneia e por ter apresentado episódio de hemoptise (não sabe quantificar), com a seguinte radiografia de tórax:

Foi indicada internação em ambiente de enfermaria. Considerando o momento da internação deste paciente, a conduta a ser adotada em relação ao isolamento e aos equipamentos de proteção individual é:



- (A) O paciente deve permanecer em quarto individual em ambiente adequadamente ventilado e utilizar máscara cirúrgica quando houver necessidade de circular em áreas externas ao quarto. Profissionais de saúde devem utilizar máscara N95/PFF-2 no atendimento deste paciente no quarto.
- (B) O paciente deve permanecer em quarto individual que seja equipado com filtro HEPA e pressão negativa. Deve utilizar máscara N95/PFF-2 durante sua permanência no hospital e ao circular em áreas externas ao quarto. Profissionais de saúde devem utilizar máscara N95/PFF-2 no atendimento deste paciente no quarto.
- (C) O paciente deve permanecer em quarto individual em ambiente adequadamente ventilado e não necessita de uso de máscara durante a internação. Profissionais de saúde devem utilizar máscara N95/PFF-2 e óculos de proteção apenas se houver necessidade de aspiração de vias aéreas deste paciente.
- (D) O paciente deve permanecer em quarto individual que seja equipado com filtro HEPA e pressão positiva. Deve utilizar máscara cirúrgica durante sua permanência no hospital e N95/PFF-2 quando houver necessidade de circular em áreas externas ao quarto. Profissionais de saúde devem utilizar máscara N95/PFF-2 no atendimento deste paciente no quarto.

QUESTÃO 43.

São avaliados cinco indivíduos que procuram ambulatório de clínica geral com quadro de edema. Laboratorialmente apresentam ureia sérica variando de 55 a 70 mg/dL, creatinina sérica variando de 1,9 a 2,4 mg/dL e o exame de urina mostrando a presença de cilindúria hemática e proteínas ++. A dosagem de complemento total e frações (CH50, C3 e C4) é normal em um dos pacientes. Trata-se provavelmente daquele que apresenta:

- (A) Impetigo em membros inferiores, hipertensão arterial e altos títulos de antiestreptolisina O.
- (B) Artrite, pleurite, 75.000 plaquetas/mm³ e anticorpo anti-DNA positivo.
- (C) Febre, esplenomegalia, sopro cardíaco e hemocultura positiva para *S. aureus*.
- (D) Púrpura elevada em membros inferiores, dor abdominal e 250.000 plaquetas/mm³.

QUESTÃO 44.

Homem de 68 anos, sem comorbidades, internado para investigação de quadro de dor abdominal esporádica e perda de peso (70 kg para 60 kg nos últimos cinco meses). Sem outras queixas. Ao exame físico apresentava-se em bom estado geral, sem alterações ao exame cardiovascular e pulmonar. Abdômen flácido, ruídos hidroaéreos normais, fígado palpável a 4 cm do rebordo costal direito, algum desconforto durante a palpação profunda em flanco direito. Exames laboratoriais gerais estavam normais. Realizou colonoscopia, com achado de lesão vegetante em ceco, cuja biópsia revelou adenocarcinoma moderadamente diferenciado.

Os exames indicados neste momento para completar a investigação são:

- (A) Ressonância magnética de abdome e pelve; cintilografia óssea.
- (B) Tomografias de tórax e abdome; dosagem sérica de antígeno carcinoembrionário.
- (C) Tomografia por emissão de pósitrons (PET/TC); ressonância magnética de crânio.
- (D) Radiografia de tórax e ultrassonografia de abdome.

QUESTÃO 45.

Homem de 50 anos, portador de hepatite C crônica, evoluindo com ascite refratária, em uso de furosemida e espironolactona. Vem com desconforto respiratório, sendo realizada paracentese de alívio (5000 ml). Exames prévios: ureia=30 mg/dL; creatinina=0,6 mg/dL. Evoluiu em 24 horas com diminuição da diurese e elevação dos níveis de ureia e creatinina (ureia=90 mg/dL; creatinina=1,8 mg/dL) e Na⁺=126 mEq/L; K⁺=4,2 mEq/L; creatinina urinária=0,12 mg/dL; Na⁺ urinário=15 mEq/L. A melhor conduta para este paciente é:

- (A) Expandir com soro fisiológico.
- (B) Expandir com albumina.
- (C) Iniciar terlipressina.
- (D) Noradrenalina e albumina.

QUESTÃO 46.

Em um paciente com cianose de extremidades podemos afirmar que:

- (A) O paciente está em insuficiência respiratória e requer oxigenioterapia.
- (B) A oximetria de pulso é tão eficaz quanto a gasometria arterial para identificar hipoxemia.
- (C) Em um paciente policitemico, espera-se níveis de pO₂ maiores que em um paciente anêmico.
- (D) Em um paciente anêmico, transfusão sanguínea melhorará a cianose.

QUESTÃO 47.

Mulher de 85 anos, com antecedentes de insuficiência cardíaca e hipertensão arterial sistêmica, foi admitida há quatro dias para tratamento de infecção de trato urinário, com boa resposta. Evoluiu com anúria, há 12 horas. Ao exame clínico: FC=80 bpm; PA=120/84 mmHg; FR=16 ipm; T=36,2°C. Consciente e orientada, sem outras alterações. Exames: ureia = 76 mg/dL; creatinina=3,0 mg/dL; Na=140 mEq/L; K=5,8 mEq/L; cloreto=90 mEq/L; bicarbonato=28 mEq/L; Urina I: 2 hemácias/campo, 5 leucócitos/campo, cilindros granulados e presença de cristais.

A causa mais provável da injúria renal aguda é:

- (A) Furosemida.
- (B) Espironolactona.
- (C) Lisinopril.
- (D) Sulfametoxazol-trimetoprim.

QUESTÃO 48.

Mulher de 64 anos, em pré-operatório de mastectomia por neoplasia de mama apresenta alteração de coagulograma: INR=1,0, TTPA: R=2,1 TT= normal. Hemograma normal. Nega sangramentos atuais, já fez exodontia sem intercorrências e tem três partos normais sem complicações. Sem antecedentes familiares de sangramentos. Tem uma filha e dois filhos, todos saudáveis. Exame clínico normal.

Assinale a alternativa correta em relação ao TTPA:

- (A) Pode indicar que paciente seja portadora de hemofilia congênita.
- (B) Pode indicar presença de anticoagulante lúpico.
- (C) Pode significar que paciente seja portadora de doença de von Willebrand congênita.
- (D) Se for realizado TTPA com mistura a 50% e houver correção, um dos diagnósticos diferenciais é a deficiência de fator VII.

ATENÇÃO: O caso seguinte se refere às questões 49 e 50:

Homem de 24 anos é resgatado por bombeiros após soterramento. Recebeu, no local do resgate, infusão endovenosa de 4L de solução salina, chegando ao hospital cerca de seis horas após o acidente. Na entrada: consciente e orientado, PA=135 x 85 mmHg, múltiplas fraturas e traumatismo fechado de tórax e abdômen, sem outros achados ao exame físico. Ultrassonografia focada para o trauma resultou negativa. Diurese=1 mL/Kg/h. Exames de entrada: CPK=27.000 U/L; creatinina=2,5 mg/dL; ureia=57 mg/dL; Na=133 mEq/L; K=6,2 mEq/L; cálcio iônico=3,5 mg/dL; fósforo=7,3 mg/dL; cloro=114 meq/L; pH=7,23; bicarbonato=18 mEq/L. Eletrocardiograma sem alterações.

QUESTÃO 49.

A melhor conduta a ser tomada neste momento é:

- (A) Furosemida e correção da hipocalcemia.
- (B) Alcalinização da urina e correção da hipocalcemia.
- (C) Hemodiálise e solução polarizante.
- (D) Hidratação endovenosa com soro isotônico e furosemida.

QUESTÃO 50.

O paciente evoluiu com importante distensão abdominal após 24 horas. Mantém PA=130/85 mmHg, PVC=18 mmHg, pressão intra-vesical=27 mmHg, diurese menor que 10 mL/h. Exames laboratoriais: creatinina=2,4 mg/dL. Sedimento urinário com cilindros granulares. USG abdômen mostrando ascite importante e hematoma de retroperitônio, sem hidronefrose.

A melhor conduta para o manejo da injúria renal aguda é:

- (A) Expansão volêmica.
- (B) Descompressão abdominal.
- (C) Desobstrução ureteral bilateral com catéter de duplo J.
- (D) Início de hemodiálise.

QUESTÃO 51.

Homem de 41 anos, vítima de soterramento, chega ao Serviço de Emergência lúcido, orientado e estável do ponto de vista hemodinâmico. A tomografia de corpo inteiro não evidencia alterações relevantes. Nas primeiras 6 horas de evolução apresentou 200 mL de diurese escura. Mantém-se estável hemodinamicamente, sem necessidade de droga vasoativa. Membros superiores e inferiores sem edemas; pulsos presentes. Exames laboratoriais de admissão: K: 5,8 mEq/L; pH: 7,20; HCO₃⁻: 15 mmol/L; lactato arterial: 35 mg/dL; hemoglobina: 12,1 g/dL; creatinina: 0,9 mg/dL; CPK: 10.300 U/L. Indique a principal hipótese diagnóstica e a conduta recomendada:

- (A) Síndrome do esmagamento. Hidratação endovenosa vigorosa, controle dos distúrbios eletrolíticos e do equilíbrio acidobásico.
- (B) Síndrome do esmagamento. Avaliação da nefrologia para possível diálise.
- (C) Insuficiência renal aguda. Hidratação vigorosa e avaliação da nefrologia para considerar diálise.
- (D) Insuficiência renal aguda. Diuréticos e hidratação endovenosa vigorosa.

QUESTÃO 52.

Homem de 47 anos encontra-se com hipertensão intracraniana decorrente de lesão cerebral traumática, sendo submetido a monitorização invasiva da pressão intracraniana. Indique a alternativa em que todas as medidas citadas são recomendadas.

- (A) Solução hiperosmolar, pulsoterapia com corticoide, cabeceira elevada com cabeça centrada e pressão arterial média acima de 100 mmHg.
- (B) Hemoglobina acima de 10 g/dL, sedação com midazolam, hiperventilação profilática e pressão arterial média acima de 100 mmHg.
- (C) Craniectomia descompressiva, anticonvulsivantes, hiperventilação profilática e pulsoterapia com corticoide.
- (D) Sedação com propofol, solução hiperosmolar, cabeceira elevada com a cabeça centrada e hipotermia.

QUESTÃO 53.

Homem de 36 anos vítima de colisão de motocicleta versus automóvel. Teve trauma de crânio moderado, fratura de bacia com necessidade de fixação externa, além de contusão pulmonar bilateral. Foi extubado no 3º dia de pós-operatório de craniotomia, porém no 5º pós-operatório apresentou piora do quadro clínico. Na investigação clínica observou-se que: não abre os olhos aos estímulos dolorosos, emite sons incompreensíveis e tem flexão anormal. Saturação de oxigênio de 89% com nebulização por máscara do tipo Venturi com fração inspirada de O₂ de 50%; gasometria sem retenção de gás carbônico; frequência respiratória de 38 incursões por minuto, com uso de musculatura acessória; pressão arterial de 90 x 40 mmHg, frequência cardíaca de 130 bpm, tempo de enchimento capilar de 3 segundos; temperatura axilar de 37,9°C. Função renal preservada. Radiografia de tórax com infiltrado parenquimatoso bilateral difuso e sem derrame pleural.

Indique a sequência de condutas recomendadas:

- (A) Ventilação com pressão positiva não invasiva, coleta de culturas e administração de diuréticos, para balanço hídrico negativo.
- (B) Intubação traqueal, coleta de culturas e antibioticoterapia.
- (C) Intubação traqueal, ultrassom Doppler de membros inferiores e tomografia computadorizada, para avaliar a possibilidade de tromboembolismo pulmonar.
- (D) Fisioterapia respiratória, ventilação com pressão positiva não invasiva e antibioticoterapia.

QUESTÃO 54.

Homem de 44 anos foi vítima de colisão automóvel x automóvel. Chegou ao pronto-socorro imobilizado em prancha rígida, com colar cervical. Realizada drenagem torácica à direita por pneumotórax. Na avaliação clínica detectou-se tórax instável com contusão pulmonar, sem outras lesões. Foi encaminhado para a UTI onde chegou lúcido, ainda com dor em hemitórax direito, SatO₂ de 94% com máscara de Venturi a 40%, frequência respiratória de 30 incursões por minuto; frequência cardíaca de 115 bpm, pressão arterial de 120 x 70 mmHg e Glasgow 15.

Indique 3 medidas de suporte recomendadas para o trauma torácico deste paciente:

- (A) Intubação traqueal, sedação e ventilação mecânica protetora.
- (B) Melhora da analgesia, pressão positiva não invasiva e antibioticoterapia profilática.
- (C) Melhora da analgesia, pressão positiva não invasiva e evitar sobrecarga hídrica.
- (D) Intubação traqueal, fixação cirúrgica das costelas e evitar sobrecarga hídrica.

QUESTÃO 55.

Em relação ao paciente com trauma de crânio grave, pode-se afirmar que:

- (A) Na maior parte das vezes, no momento da chegada do paciente, não é possível prever com segurança o prognóstico neurológico a longo prazo.
- (B) O uso de propofol para sedação profunda e a hiperventilação profilática para neuroproteção estão indicados rotineiramente em pacientes com trauma de crânio grave.
- (C) O uso de corticosteroides é indicado nos casos de edema cerebral após trauma de crânio.
- (D) O uso de tiopental e a hipotermia são terapias iniciais ("1ª linha") para os pacientes com trauma de crânio e hipertensão intracraniana.

QUESTÃO 56.

Qual das alternativas abaixo é verdadeira, em relação à dor abdominal no idoso?

- (A) O idoso com dor abdominal tem a mesma necessidade de hospitalização que o paciente mais jovem.
- (B) As diferenças neuroanatômicas, fisiológicas e bioquímicas das vias nociceptivas do idoso justificam as alterações na percepção da dor.
- (C) A dor abdominal por isquemia mesentérica tende a manifestar-se mais precocemente no idoso, em relação ao adulto mais jovem, devido à presença de menor circulação colateral.
- (D) Pacientes idosos com suspeita de peritonite manifestam geralmente exacerbação da descompressão brusca e da defesa abdominal.

QUESTÃO 57.

Homem de 91 anos com hipertensão arterial, em uso de clopidogrel devido a angioplastia com colocação de stent há 20 dias, apresentou perda momentânea do equilíbrio e queda da própria altura, com trauma em região parieto-occipital direita. Chega à sala de emergência 15 minutos após a queda, com pressão arterial de 170 x 60 mmHg, pulso de 87 bpm e saturação de O₂ de 95%, em ar ambiente. Está em Glasgow 15, com pupilas isocóricas e fotorreagentes bilateralmente. Melhor conduta:

- (A) Tomografia de crânio.
- (B) Suspender o clopidogrel e solicitar a passagem de cateter de pressão intracraniana.
- (C) Eletroencefalograma.
- (D) Internação para observação clínica por 24 horas.

QUESTÃO 58.

Qual é a principal causa de trauma no idoso?

- (A) Atropelamento.
- (B) Acidente de automóvel.
- (C) Queimadura.
- (D) Queda da própria altura.

QUESTÃO 59.

Qual é o músculo mais frequentemente utilizado para avaliar a sarcopenia no idoso pela tomografia?

- (A) Bíceps.
- (B) Tríceps.
- (C) Psoas.
- (D) Glúteo.

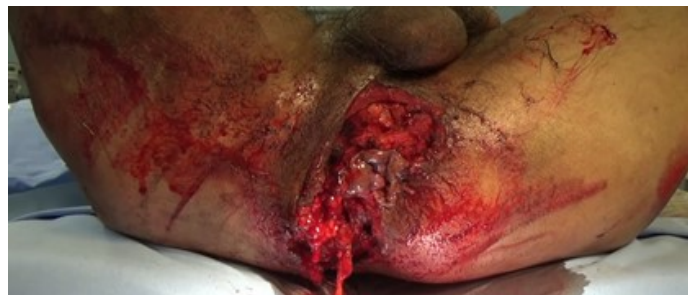QUESTÃO 60.

Homem de 20 anos, vítima de ferimento por projétil de arma de fogo com orifício de entrada no quinto espaço intercostal esquerdo, na linha axilar anterior e com projétil palpável em região infraescapular esquerda. Frequência respiratória: 12 irpm; SatO₂: 95%; frequência cardíaca: 100 bpm; pressão arterial: 130x90 mmHg. Pulmões: murmúrio vesicular diminuído em base esquerda. Coração: bulhas rítmicas normofonéticas. Abdome: doloroso à palpação, sem sinais de peritonite. Exame proctológico: mamilos hemorroidários e sangue no toque digital. Melhor conduta:

- (A) Tomografia computadorizada de tórax e abdome.
- (B) Laparotomia exploradora.
- (C) Drenagem torácica à esquerda e observação.
- (D) Toracoscopia.

QUESTÃO 61.

Homem de 32 anos vítima de queda de moto, dá entrada no serviço de emergência consciente, hipotenso e descorado 2/4+. Não tem achados significativos no exame físico, a não ser uretrorragia e extensa lesão no períneo (foto). Não foi realizado toque retal nem sondagem vesical. Após reanimação volêmica, ficou estável hemodinamicamente. A tomografia computadorizada de corpo inteiro não evidenciou lesões em outros segmentos corpóreos. Na pelve, mostrou fratura do osso sacro e hematoma de pequeno volume; sem imagens sugestivas de sangramento ativo ou blush. Recebeu vacinação antitetânica e antibioticoterapia profilática. Foi encaminhado ao centro cirúrgico.

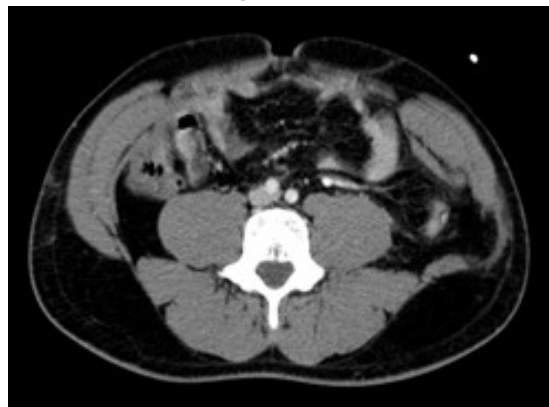


Indique o conjunto de medidas que contempla o tratamento recomendado para este paciente:

- (A) Toque retal seguido de sondagem vesical, limpeza e desbridamento do ferimento perineal, reconstrução dos planos lesados e drenagem com dreno fechado.
- (B) Cistostomia guiada por ultrassonografia, desbridamento e tamponamento do ferimento perineal com compressas e colostomia à Hartmann no sigmoide.
- (C) Uretrocistografia retrógrada para avaliar a necessidade de derivação vesical, hemostasia, desbridamento, limpeza do ferimento, curativo e colostomia em ângulo hepático.
- (D) Cistostomia por técnica aberta, avaliação da integridade do esfíncter anal e da musculatura perineal, para indicar possível amputação de reto, desbridamento e curativo com técnica a vácuo.

QUESTÃO 62.

Motorista usando cinto de segurança é vítima de colisão de auto X anteparo fixo. Tem dor abdominal à palpação. A tomografia de abdome está representada abaixo. Indique o principal achado observado neste corte tomográfico:



- (A) Lesão de músculos da parede abdominal.
- (B) Blush no mesentério.
- (C) Pneumoperitônio.
- (D) Dissecção de artéria ílica direita.

QUESTÃO 63.

Em que situação a hipotensão permissiva não é adequada para o paciente traumatizado?

- (A) Ferimento precordial.
- (B) Trauma abdominal fechado associado a tórax instável (respiração paradoxal).
- (C) Pneumocrânio.
- (D) Trauma pélvico aberto.

QUESTÃO 64.

Qual das alternativas abaixo está correta, em relação aos procedimentos cirúrgicos realizados em ambulatório?

- (A) As biópsias excisionais podem não respeitar as linhas de força da pele, em se tratando de lesões com suspeita de malignidade.
- (B) Devem ser usados anestésicos locais com vasoconstritor em procedimentos como cantoplastias, para redução do sangramento.
- (C) Pequenas lesões cutâneas suspeitas de malignidade devem ser submetidas inicialmente a biópsia, sem se preocupar com a remoção completa da lesão.
- (D) Sintomas neurológicos como convulsões e até parada respiratória são decorrentes de reações alérgicas do paciente aos anestésicos locais.

QUESTÃO 65.

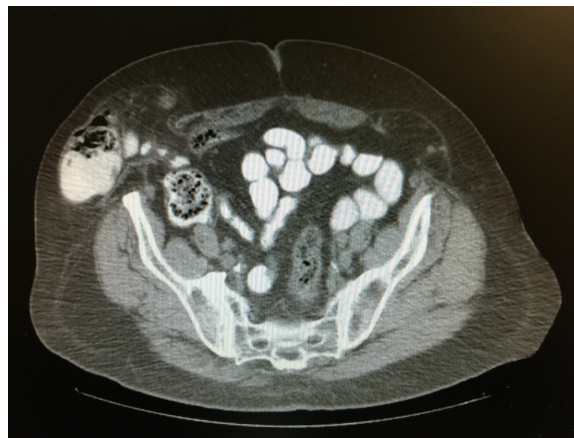Mulher de 67 anos com IMC = 19,9 kg/m² deu entrada no Serviço de Cirurgia de Emergência referindo dor em região inguinocrural direita há 6 horas, associada a abaulamento não redutível, no mesmo local, e distensão abdominal com desconforto difuso. Exame físico: ausência de cicatrizes; presença de abaulamento com origem abaixo do ligamento inguinal direito, associado a distensão abdominal, com abdome timpânico e ruídos hidroaéreos aumentados, com timbre metálico; dor discreta à palpação profunda do abdome.

Com base nessas informações indique a alternativa correta:

- (A) O diagnóstico mais provável é abdome agudo obstrutivo, por hérnia de Spiegel encarcerada.
- (B) A ausência de hiperemia na pele descarta a presença de hérnia estrangulada.
- (C) A região inguinocrural faz parte do orifício miopectíneo de Fruchaud.
- (D) A laparotomia mediana é a primeira opção de via de acesso para abordagem cirúrgica.

QUESTÃO 66.

Mulher de 59 anos com IMC= 36,6 kg/m² foi encaminhada ao ambulatório com queixa de abaulamento na parede abdominal, associado a dores e desconforto aos esforços. Ao exame físico, nota-se abaulamento bilateral em linha semilunar, maior à direita, parcialmente redutível, conforme ilustrado na tomografia. A paciente não tem cicatrizes no abdome.

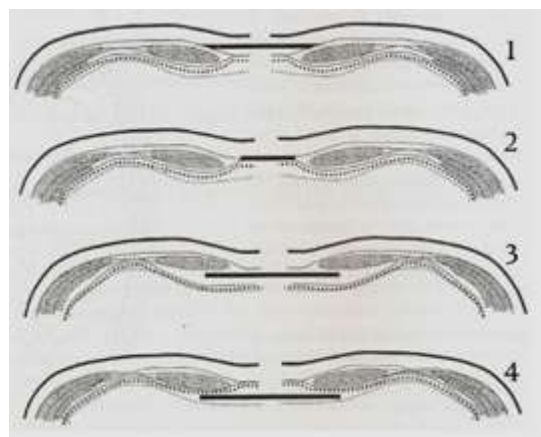


Com base nessas informações assinale a alternativa correta:

- (A) Os defeitos da linha semilunar são mais frequentes junto à área de transição com a linha arqueada.
- (B) Trata-se de hérnia femoral bilateral.
- (C) A tomografia não mostra defeitos da linha semilunar, e sim da linha arqueada de Douglas.
- (D) O tratamento de escolha preconizado é o reforço da parede abdominal com tela de polipropileno em posição pré-aponeurótica.

QUESTÃO 67.

No tratamento dos defeitos herniários incisionais da parede abdominal deve-se dar especial atenção ao tipo e posicionamento das próteses. Com relação a este último item, pode-se correlacionar o desenho esquemático abaixo da seguinte forma:



- (A) (1) - Sublay (pré-peritoneal); (2) - Inlay; (3) - Onlay (pré-aponeurótica); (4) - Sublay (retromuscular).
- (B) (1) - Inlay; (2) - Onlay (pré-aponeurótica); (3) - Sublay (retromuscular); (4) - Pré-peritoneal.
- (C) (1) - Sublay (retromuscular); (2) Onlay (pré-aponeurótico); (3) - Inlay; (4) - IPOM (Intraperitoneal).
- (D) (1) - Onlay (pré-aponeurótica); (2) Inlay; (3) Sublay (retromuscular); (4) Pré-peritoneal.

QUESTÃO 68.

Homem de 35 anos, portador de hérnia inguinal esquerda, será submetido a tratamento cirúrgico. É correto afirmar que:

- (A) A técnica de Lichtenstein é caracterizada pelo fechamento sem tensão e colocação de tela pré-peritoneal, sendo a técnica mais comumente utilizada.
- (B) A recidiva pós-cirúrgica de Lichtenstein ocorre mais comumente junto ao púbis.
- (C) A técnica de Stoppa consiste no uso de tela gigante no espaço pré-aponeurótico, abrangendo os dois lados.
- (D) As técnicas com uso de telas sempre requerem o uso de drenos para a prevenção de seroma.

QUESTÃO 69.

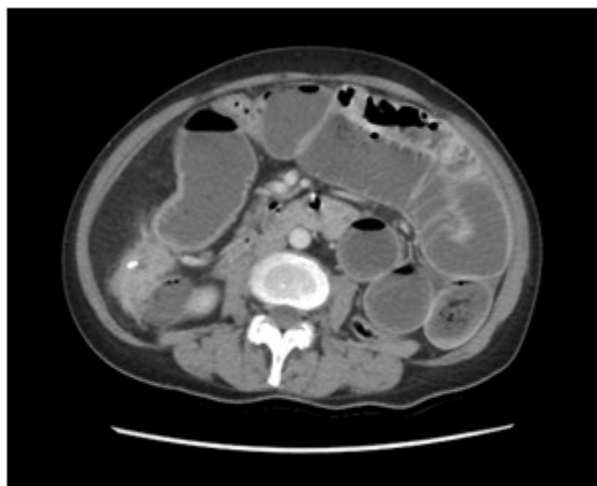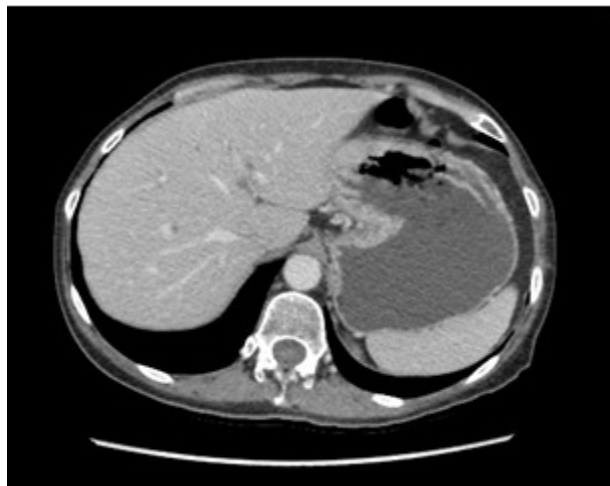Homem, 55 anos, portador de hérnia incisional volumosa há 10 anos, sem comorbidades. O volume da hérnia representa 40% do conteúdo abdominal. Foi submetido a hernioplastia incisional, com realização de fechamento primário das aponeuroses sob grande tensão e colocação de tela pré-aponeurótica. A cirurgia teve duração de 4 horas e durante o ato operatório foram infundidos 5 litros de solução cristalóide e 1 unidade de concentrado de hemácias. Foi encaminhado para recuperação pós-anestésica extubado, com frequência cardíaca de 80 bpm, pressão arterial de 130x80 mmHg, sem uso de drogas vasoativas. No primeiro dia de pós-operatório, evoluiu com dispneia, sendo necessária intubação e ventilação mecânica. Necessitou de ventilação com pressão positiva e PEEP com valores crescentes, sendo difícil manter o volume corrente. O abdome estava tenso, frequência cardíaca de 120 bpm, pressão arterial de 90x60 mmHg, diurese de 100 mL em 6 horas. É correto afirmar:

- (A) Deve fazer angiotomografia de tórax com urgência, para investigar tromboembolia pulmonar.
- (B) A insuficiência renal que parece estar-se instalando deve-se ao pouco volume recebido durante a cirurgia.
- (C) A taquicardia, a hipotensão e a distensão abdominal sugerem fortemente sangramento abdominal agudo.
- (D) Devem ser iniciadas com urgência medidas para baixar a pressão intra-abdominal.

QUESTÃO 70.

Homem de 59 anos vem ao pronto-socorro queixando-se de cólicas abdominais difusas de forte intensidade há 3 dias. Refere náuseas e vômitos desde então. O quadro é acompanhado de parada de eliminação de gases e fezes. Refere alteração do hábito intestinal há 6 meses, tendo tratado com fitoterápicos. Nega emagrecimento ou doenças associadas. Não faz uso de medicamentos. Nega cirurgias anteriores. Está em regular estado geral, desidratado +, descorado ++, anictérico, eupneico e afebril. Não tem anormalidades no exame cardiorrespiratório. O abdome é distendido, flácido e doloroso difusamente. Não tem sinais de irritação peritoneal nem massas palpáveis ou visceromegalias. Os ruídos hidroaéreos estão um pouco aumentados, mas sem timbre metálico. Toque retal: fezes na ampola retal, sem lesões tocáveis. Os exames laboratoriais iniciais mostram discreta anemia e função renal normal, sem distúrbios hidroeletrólíticos ou acidobásicos. Inicia-se hidratação com solução isotônica e é passada sonda nasogástrica.

Imagens da tomografia realizada na oportunidade.



Indique a terapêutica recomendada.

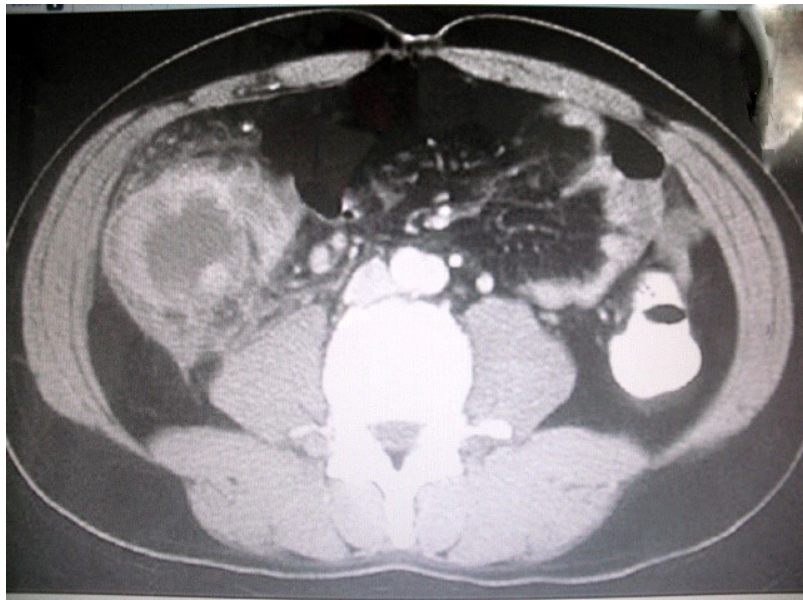- (A) Laparotomia com proposta de colostomia em alça em ângulo hepático do cólon.
- (B) Tratamento clínico por 48 horas, pois a maioria dos casos de obstrução intestinal não complicada por bridas responde favoravelmente.
- (C) Colonoscopia para tentativa de desfazer provável volvo de sigmoide.
- (D) Hemicolectomia direita com ileotransverso anastomose.

QUESTÃO 71.

Homem de 24 anos, com IMC= 20 kg/m², vem ao pronto-socorro queixando-se de dor abdominal em pontada, na fossa ilíaca direita, há cerca de oito dias. Refere que nunca havia tido quadro semelhante e que sentiu fortes dores no epigástrio antes que a dor se localizasse em quadrante inferior direito do abdome. Nega doenças ou cirurgias prévias. Não tem antecedentes epidemiológicos infectocontagiosos, mas convive com vários cães em sua residência. Nega náuseas, vômitos, diarreia, anorexia, disúria ou emagrecimento. Nega sangramentos digestivos. Conta que no dia anterior foi atendido em outro serviço, onde foi realizada tomografia de abdômen.

Está em bom estado geral, com sinais vitais normais, anictérico, eupneico, hidratado, sem adenomegalias. Temperatura axilar: 37,8°C, retal: 38,5°C. O exame cardiopulmonar é normal. No exame abdominal, nota-se abaulamento à inspeção estática, em fossa ilíaca direita. O abdômen é flácido, palpando-se tumoração pouco dolorosa em fossa ilíaca direita, de cerca de 8 cm. Não tem sinais de irritação peritoneal. Os ruídos hidroaéreos estão presentes e normais.

O toque retal é normal. Apresenta leucocitose com desvio à esquerda, sem eosinofilia, com monócitos normais, sem linfocitose. O valor da PCR é elevado. A tomografia está ilustrada abaixo.



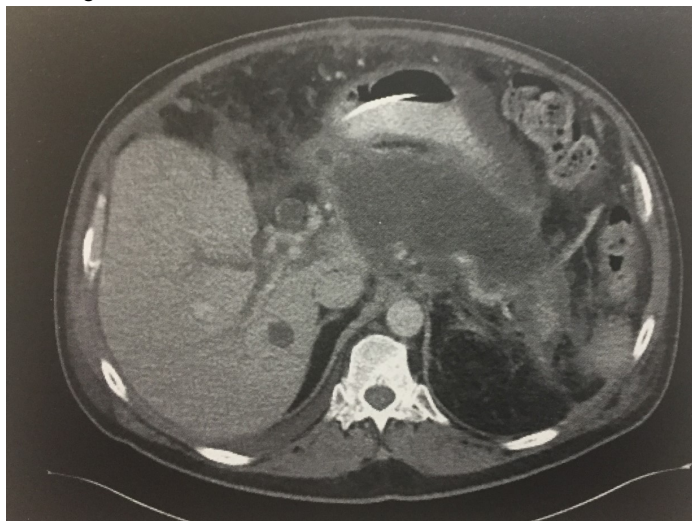
Qual o diagnóstico mais provável?

- (A) Doença de Crohn.
- (B) Neoplasia de ceco.
- (C) Toxocaríase (infestação por *Toxocara canis*).
- (D) Apendicite aguda.

QUESTÃO 72.

Há 14 semanas, homem de 51 anos teve diagnóstico de pancreatite aguda idiopática. Ficou internado por uma semana e recebeu alta, mas desde então, vem apresentando anorexia, vômitos e intolerância à ingestão de qualquer dieta, o que motivou o retorno ao pronto-socorro. Está hemodinamicamente estável e sem leucocitose. Foi passada sonda em posição pós-pilórica para nutrição enteral.

A tomografia encontra-se ilustrada abaixo.



Qual o tratamento recomendado neste caso?

- (A) Observação clínica.
- (B) Drenagem percutânea.
- (C) Cistogastroanatomose.
- (D) Debridamento retroperitoneal.

QUESTÃO 73.

Mulher de 56 anos vem ao pronto-socorro com dor abdominal, náuseas e vômitos há 3 dias. O abdome não tem sinais de irritação peritoneal ou cirurgias anteriores, mas apresenta distensão e timpanismo acentuados. A radiografia de abdome sugere obstrução de delgado. Inicialmente, foi submetida a sondagem nasogástrica e hidratação intravenosa. Os exames laboratoriais após este tratamento estão dentro da normalidade. Qual deve ser o próximo passo na condução do caso?

- (A) Videolaparoscopia diagnóstica.
- (B) Tomografia de abdome com contraste endovenoso.
- (C) Trânsito intestinal.
- (D) Ultrassonografia de abdome.

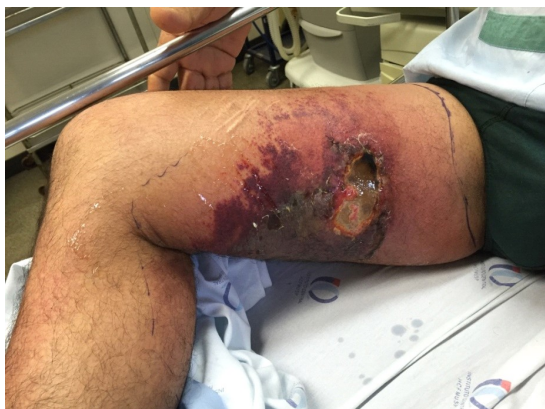QUESTÃO 74.

Mulher de 24 anos, grávida de 31 semanas, apresenta quadro típico de colecistite aguda. É correto afirmar:

- (A) Trabalho de parto prematuro nesta idade gestacional é menos comum do que no segundo trimestre da gravidez.
- (B) Colangiografia intraoperatória está associada a maior risco de óbito fetal.
- (C) Colecistectomia aberta deve ser a abordagem preferencial na gestante.
- (D) A gravidez como fator isolado não aumenta a morbidade da colecistectomia.

QUESTÃO 75.

Homem de 35 anos com diabetes melito dá entrada no serviço de emergência referindo que há 10 dias vem apresentando vermelhidão e dor na coxa direita (vide foto abaixo), associados a mal-estar geral e febre de 38,5°C. Foram colhidas amostras de sangue para exames laboratoriais e hemocultura. Com a chegada dos resultados dos exames, foram corrigidos os distúrbios hidroeletrólíticos.



Qual é o tratamento recomendado neste caso?

- (A) Drenagem de abscesso de coxa e oxigenioterapia hiperbárica.
- (B) Antibioticoterapia específica para estreptococo piogênico e seguimento por 48 a 72 horas, para ver se a área demarcada na foto regride.
- (C) Antibioticoterapia empírica e desbridamento cirúrgico.
- (D) Tomografia da coxa para orientar drenagem percutânea de abscesso profundo.

QUESTÃO 76.

Homem de 22 anos foi vítima de agressão por arma branca em hemitórax direito. Foi intubado na cena e sedado para transporte aéreo.

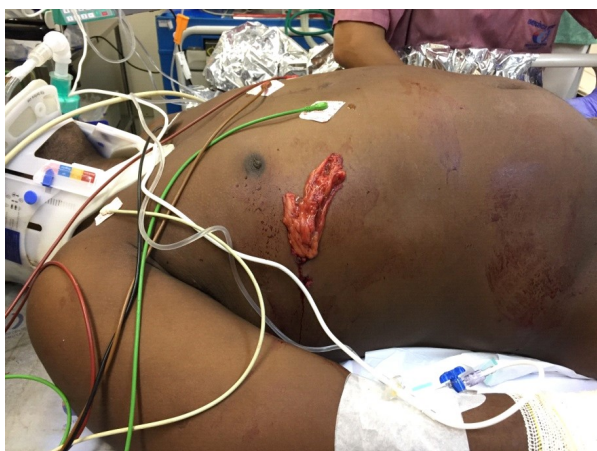Sinais vitais na sala de emergência: pressão arterial de 100x70 mmHg; frequência cardíaca de 95 bpm, pulso rítmico; SatO₂ de 100%; frequência respiratória de 16 ipm com auxílio de ventilação mecânica; e Glasgow Coma Score 6T.

Está descorado (+); enchimento capilar: <3 segundos.

Tórax: ferimento é mostrado na foto abaixo; expansibilidade e murmúrio vesicular diminuídos na base direita.

Abdome: plano, flácido, ruídos hidroaéreos presentes; avaliação da dor prejudicada pela sedação.

Radiografia de tórax (AP na maca): discreto velamento difuso do hemitórax direito, sem pneumotórax. Demais estruturas sem anormalidades.



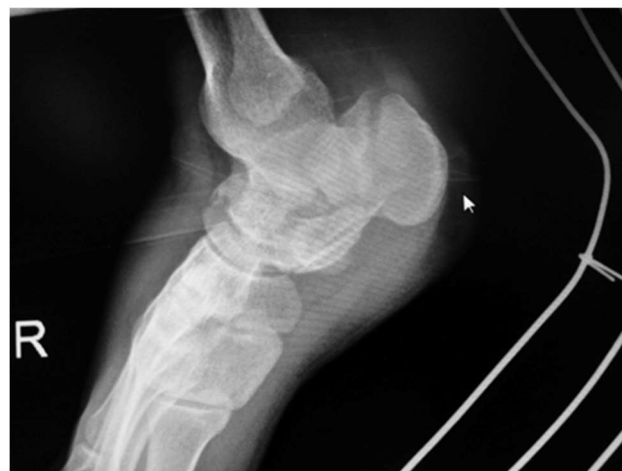Qual a conduta recomenda neste caso?

- (A) Limpeza e sutura do ferimento; manter em observação.
- (B) Drenagem pleural à direita, seguida de videotoracoscopia.
- (C) Drenagem pleural à direita, seguida de videolaparoscopia.
- (D) Limpeza e sutura do ferimento, drenagem pleural à direita e nova radiografia de tórax.

QUESTÃO 77.

Mulher de 35 anos é levada ao serviço de emergência com histórico de tentativa de suicídio, pulando do 3º andar de um edifício. Apresenta hematoma em região plantar do pé direito.

Que outra lesão traumática está frequentemente associada ao tipo de fratura ilustrada na radiografia abaixo?



- (A) Fratura de ossos da mão.
- (B) Fratura de coluna vertebral.
- (C) Ruptura de bexiga.
- (D) Trauma hepático.

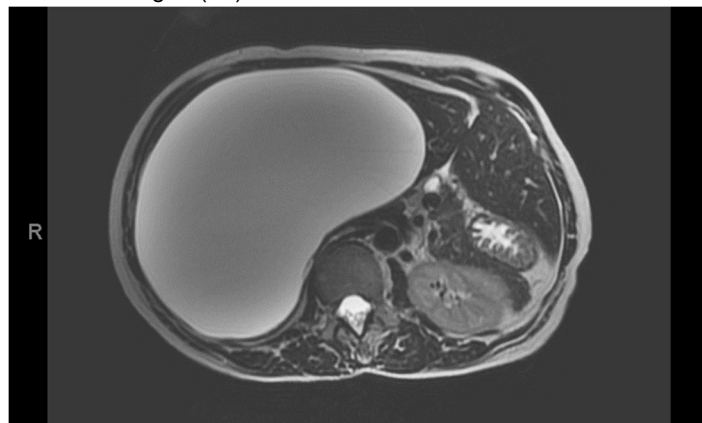
QUESTÃO 78.

Considerando-se o tratamento do melanoma cutâneo, qual das seguintes características possui maior relevância no prognóstico?

- (A) Ulceração.
- (B) Posição acral.
- (C) Mitoses.
- (D) Linfonodo sentinela positivo.

QUESTÃO 79.

Mulher de 46 anos refere massa abdominal em flanco e hipocôndrio direito há 1 ano e 6 meses, de crescimento progressivo, acompanhada de desconforto abdominal, principalmente pós-prandial e empachamento. Nega febre, perda de peso, náuseas, vômitos ou alteração do hábito intestinal. CA19-9: 230 U/mL. Fez a ressonância magnética de abdômen ilustrada a seguir (T2).



Qual é o diagnóstico mais provável?

- (A) Cisto hidático do fígado.
- (B) Cisto hepático simples.
- (C) Cisto adenocarcinoma hepático.
- (D) Cisto hemorrágico traumático.

QUESTÃO 80.

Sobre a apendicectomia laparoscópica, é correto afirmar:

- (A) Não está indicada em obesos com IMC > 55 kg/m², devido ao aumento do risco de abscessos na cavidade abdominal.
- (B) Apendicites com gangrena ou perfuração com pneumoperitônio são consideradas situações mandatórias para conversão.
- (C) O coto apendicular pode ser tratado com cliques de titânio ou de polímero.
- (D) A lavagem peritoneal deve ser evitada, pelo aumento do risco de infecção.

QUESTÃO 81.

Homem de 50 anos com diagnóstico de melanoma extensivo superficial em dorso, Breslow = 1,8 mm, Clark IV, diagnosticado por biópsia excisional, foi submetido a ampliação das margens e pesquisa de linfonodo sentinela, sem intercorrências. O exame anatomopatológico demonstrou:

1. Ampliação de margens: ausência de neoplasia residual; fibrose cicatricial.
2. Linfonodo sentinela axilar direito: metástase em 1 linfonodo ressecado.

Foi então submetido a linfadenectomia axilar direita, com o seguinte achado anatomopatológico:

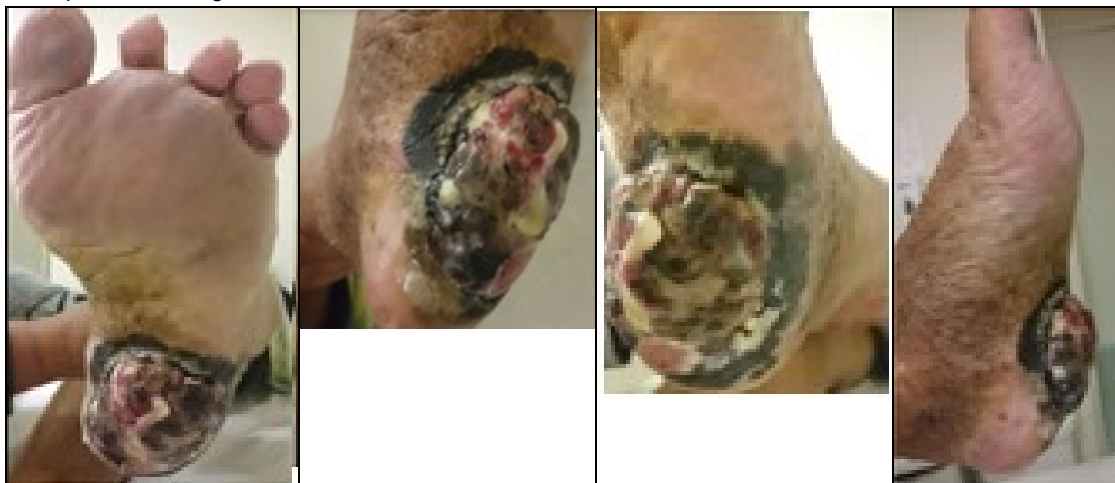1. Produto de linfadenectomia axilar: metástase em 3 linfonodos de 14 analisados.
2. Tamanho da maior metástase: 8 mm; extensão extracapsular: presente.

Qual deverá ser o próximo passo no tratamento recomendado deste paciente?

- (A) Linfadenectomia axilar esquerda.
- (B) Quimioterapia adjuvante.
- (C) Radioterapia adjuvante.
- (D) Seguimento clínico com exames de imagem.

QUESTÃO 82.

Mulher de 48 anos apresenta a seguinte lesão melanocítica:



Qual é a melhor maneira de realizar o diagnóstico histopatológico?

- (A) Biópsia incisional com punch.
- (B) Biópsia por punção aspirativa com agulha fina (PAAF).
- (C) Biópsia excisional sem margens.
- (D) Não há indicação de biópsia, mas sim de cirurgia radical, com margens de 2 cm.

QUESTÃO 83.

Homem de 61 anos procura o serviço de urgência com história de vômitos com sangue vivo e evacuações com fezes escurecidas há 3 horas. Refere episódio semelhante há 2 anos, quando foi feito diagnóstico de doença varicosa de esôfago, secundária a hipertensão portal por esquistossomose. Não fez seguimento médico desde então.

Está em regular estado geral, descorado 2+/4, afebril, acianótico e anictérico. Abdome globoso, com sinais de ascite e circulação colateral em parede abdominal.

Endoscopia: cordões varicosos esofágicos de médio calibre, com sangramento ativo em um cordão, e gastropatia congestiva intensa, com sinais de sangramento. Feita ligadura elástica do cordão sangrante.

É correto afirmar:

- (A) Em caso de ressangramento, este paciente tem indicação de repetir a endoscopia, para ligadura elástica das varizes e tratamento da gastropatia com argônio.
- (B) TIPS é uma boa opção terapêutica, no caso de sangramento refratário a terapêutica medicamentosa e endoscópica.
- (C) Está indicada profilaxia secundária com carvedilol, após estabilização clínica.
- (D) Para melhor visualização, o paciente deve receber eritromicina antes da endoscopia.

QUESTÃO 84.

Mulher de 75 anos, usuária de antiagregante plaquetário por insuficiência coronariana e vascular periférica, procura o pronto-socorro com queixa de fraqueza e adinamia, associadas a evacuações escurecidas, há quatro dias. Refere que há um dia apresentou evacuação com sangue vivo misturado nas fezes. Estava usando de anti-inflamatório havia duas semanas, por dor em membro inferior direito.

No momento, está em regular estado geral, descorada 3+/4, afebril, acianótica e anictérica. Frequência cardíaca de 120 bpm; Pressão arterial de 80x50 mmHg; enchimento capilar: >3 segundos. Toque retal: sangue vivo.

É correto afirmar:

- (A) Se o sangramento for por doença péptica, deve ser feita pesquisa de *H. pylori*.
- (B) Deve ser administrado omeprazol, 40 mg por via endovenosa, após a definição de se tratar de provável úlcera péptica.
- (C) A escleroterapia com adrenalina é o tratamento de escolha para as úlceras classificadas como Forrest IA, IB e IIA.
- (D) Em caso de ressangramento após a terapêutica endoscópica inicial, o procedimento cirúrgico é o tratamento de eleição.

QUESTÃO 85.

No trauma esplênico a angioembolização é a conduta recomendada em que tipo de paciente?

- (A) Paciente hemodinamicamente normal com lesão esplênica grau III, com extravasamento de contraste para a cavidade peritoneal e instabilidade hemodinâmica ao retornar da tomografia.
- (B) Paciente hemodinamicamente normal com lesão esplênica grau IV, com extravasamento intraparenquimatoso de contraste.
- (C) Paciente hemodinamicamente normal com lesão esplênica grau II, sem extravasamento intraparenquimatoso de contraste.
- (D) Paciente hemodinamicamente normal com lesão esplênica grau III, sem extravasamento de contraste e com ruptura intraperitoneal de bexiga.

QUESTÃO 86.

No tratamento agudo do paciente queimado, a utilização de antimicrobianos tópicos é indicada na redução da colonização bacteriana da ferida. Consequentemente, reduz o risco de infecções sistêmicas. A Sulfadizina de Prata e o Acetato de Mafenide são agentes farmacológicos com boa efetividade, mas a absorção cutânea pode acarretar efeitos sistêmicos adversos. Qual alternativa abaixo cita os efeitos adversos mais frequentes respectivamente para a sulfadiazina e o mafenide?

- (A) delirium e dor
- (B) broncoespasmo e insuficiência renal
- (C) leucopenia e acidose metabólica
- (D) aumento da resistência bacteriana e leucopenia

QUESTÃO 87.

Homem de 35 anos procura pronto socorro com queixa de dor no pênis há 3 horas. Durante relação sexual e durante a penetração ouviu um estalido e, a seguir, apresentou detumescência peniana com perda da ereção. Ao exame físico, o paciente apresenta equimose na haste peniana e uretrorragia. Assinale a alternativa que melhor descreve a conduta a ser tomada no pronto-socorro:

- (A) Solicitar ressonância magnética de pelve e pênis, realizar a sondagem vesical de demora e, a seguir, a exploração cirúrgica.
- (B) Solicitar ressonância magnética de pelve e pênis, não realizar a sondagem vesical de demora e explorar apenas se os exames confirmarem alguma lesão.
- (C) Solicitar ultrassom do pênis e uretrrocistografia, não realizar a sondagem vesical de demora e baseado nos exames realizar exploração em dois tempos das possíveis lesões.
- (D) Solicitar ultrassom do pênis e uretrrocistografia, não realizar a sondagem vesical de demora e baseado nos exames, realizar exploração simultânea das possíveis lesões.

QUESTÃO 88.

Mulher de 68 anos, portadora de doença pulmonar obstrutiva crônica, hipertensão arterial e ex-tabagista tem achado incidental de aneurisma da aorta abaixo da emergência das artérias renais com diâmetro máximo de 5,5cm. É assintomática com relação ao aneurisma. Realiza atividades domésticas sem auxílio. Qual a conduta recomendada neste caso?

- (A) Deve-se indicar a correção por laparotomia mediana já que este acesso é o ideal para as correções infrarenais.
- (B) Deve-se preferir a correção endovascular do aneurisma, pois o sexo feminino e a doença pulmonar aumentam os riscos de rotura.
- (C) Deve-se preferir o tratamento clínico, pois a doença pulmonar aumenta o risco de morbi mortalidade cirúrgica.
- (D) Deve-se preferir o tratamento clínico, pois a paciente é assintomática.

QUESTÃO 89.

Mulher de 65 anos faz seguimento clínico com oncologista devido à presença de neoplasia de mama metastática. Há 1 mês apresentou derrame pleural sintomático que melhorou com toracocentese e se identificou também a presença de células neoplásicas. Atualmente refere recrudescimento sintomas com recidiva do derrame pleural. Qual a orientação terapêutica recomendada agora neste caso?

- (A) Nova toracocentese de alívio.
- (B) Tratamento medicamentoso com diurético.
- (C) Pleurectomia parietal ampla.
- (D) Passagem de dreno pleural e posterior pleurodese química.

QUESTÃO 90.

Mulher de 34 anos apresentou perda progressiva da função renal por hipertensão arterial sistêmica mal controlada. Há 5 anos encontra-se em hemodiálise, com três sessões semanais. Há um ano apresenta dores ósseas intensas. No acompanhamento em seu centro de diálise, os exames laboratoriais mostravam Paratormônio de 1.530 pg/mL (normal 10-65), Cálcio Total 10,1 mg/dL (normal 8,6-10,2) e Fósforo 6,7 mg/dL (normal 2,7 a 4,5).

Assinale a alternativa correta:

- (A) O diagnóstico de adenoma de paratireoide é o mais provável
- (B) A dosagem de Paratormônio muito elevada sugere carcinoma de paratireoide.
- (C) A paratireoidectomia pode trazer alívio da dor óssea e melhorar a sobrevida dessa paciente.
- (D) Trata-se de hiperparatireoidismo terciário.

ATENÇÃO: O caso seguinte se refere às questões 91 e 92:

Homem de 48 anos apresenta hematoquezia há 3 meses. Ao exame proctológico apresenta lesão vegetante, friável ao toque em parede anterior do reto. Retosigmoidoscopia rígida mostra lesão vegetante a 6cm da borda anal, não estenosante. Relatório anatomopatológico confirmou adeonocarcinoma bem diferenciado.

QUESTÃO 91.

Quais exames de estadiamento devem ser solicitados nesse momento?

- (A) Tomografia de tórax, abdome e pelve, colonoscopia completa.
- (B) Tomografia de tórax, abdome e pelve, enema opaco e dosagem de CEA.
- (C) Tomografia de tórax e abdome, colonoscopia completa e ressonância magnética de pelve.
- (D) Tomografia de tórax, abdome e pelve, colonoscopia completa e laparoscopia.

QUESTÃO 92.

Os exames de estadiamento não evidenciam metástases. A sequência de tratamento recomendado é:

- (A) Retosigmoidectomia com colostomia terminal
- (B) Retosigmoidectomia com anastomose primária seguida de quimio e radioterapia
- (C) Quimioterapia e radioterapia seguidos de retossigmoidectomia com anastomose primária
- (D) Retossigmoidectomia com anastomose primária

QUESTÃO 93.

O megacólon chagásico ainda é uma afecção comum no nosso meio. Sobre essa doença, assinale a alternativa correta:

- (A) O tratamento inicial do volvo no megacólon é a sua distorção com auxílio de retossigmoidoscópio ou colonoscopia.
- (B) O tratamento cirúrgico deve ser prontamente proposto no momento do seu diagnóstico.
- (C) Neste caso não há necessidade de investigação de acometimento em outros órgãos devido à doença de Chagas.
- (D) A incontinência anal é manifestação frequentemente associada nessa afecção

QUESTÃO 94.

O condiloma causado pelo HPV (*human papilloma vírus*) é uma doença sexualmente transmissível bastante frequente. Sobre essa afecção, assinale a alternativa correta:

- (A) A região anal é raramente acometida.
- (B) O tratamento sistêmico é a primeira etapa do tratamento do condiloma anal.
- (C) Os sorotipos 16 e 18 representam a causa mais comum de carcinoma espinocelular do canal anal.
- (D) O seguimento após ressecção somente é necessário quando há associação de lesão genital e anal.

QUESTÃO 95.

Mulher de 47 anos obesa há 22 anos com muitas tentativas de tratamento medicamentoso e dieta para redução do peso sem sucesso. Apresenta diabetes mellitus medicada com insulina há 8 anos. Atingiu o IMC de 39 kg/m², sendo indicado o tratamento cirúrgico. Durante o preparo pré-operatório com orientação nutricional perdeu peso e chegou ao IMC atual de 34 kg/m². A conduta recomendada neste caso é:

- (A) Manter a indicação do tratamento cirúrgico com o desvio gástrico em Y de Roux.
- (B) Suspender o tratamento clínico com insulina e quando recuperar o peso inicial indicar a gastrectomia vertical.
- (C) Aconselhar ganho de peso para atingir IMC elegível ao tratamento cirúrgico.
- (D) Paciente sem indicação de cirurgia bariátrica nesse momento, orientada para tratamento endoscópico com balão intragástrico.

QUESTÃO 96.

Paciente submetido a gastroplastia redutora há 2 anos apresenta reganho de 80% do excesso de peso perdido. A conduta pertinente nesse momento é:

- (A) Investigação de alterações anatômicas do procedimento anterior.
- (B) Abordagem multidisciplinar para tentativa de perda de peso, sem necessidade de maiores investigações.
- (C) Deve-se propor cirurgia revisional sem necessidade de qualquer investigação complementar.
- (D) Não se pode afirmar que há reganho de peso, uma vez que para isso deve-se reganhar 100% do excesso de peso perdido.

QUESTÃO 97.

Paciente de 38 anos em 7º pós-operatório de gastrectomia vertical por laparoscopia vem ao pronto socorro com queixa de alteração no aspecto do dreno abdominal colocado durante o procedimento cirúrgico. Ao exame físico apresenta-se em bom estado geral, com frequência cardíaca = 80bpm, PA: 120x80mmHg, sem dor abdominal, e secreção amarelada no dreno. Foi realizado teste de azul de metileno que corou a bolsa coletora do dreno. Qual a melhor conduta para o caso nesse momento?

- (A) Indicar reoperação para conversão para *by-pass* gástrico em Y-de-Roux.
- (B) Indicar tomografia de abdome para auxiliar na definição da conduta
- (C) Indicar reoperação imediata para limpeza de cavidade abdominal e rafia de fístula.
- (D) Indicar tomografia de abdome e reoperação para limpeza de cavidade abdominal com drenagem com dreno mais calibroso.

QUESTÃO 98.

Mulher de 38 anos com queixa de pirose intensa que melhora parcialmente após uso de inibidor de bomba de prótons em dose plena. Refere alguns episódios de dificuldade para ingestão de alimentos sólidos. Realizou endoscopia digestiva alta na Unidade Básica de Saúde que revelou esofagite Grau C na classificação de Los Angeles. Realizou radiografia contrastada do esôfago, estômago e duodeno que mostrou hérnia de hiato por deslizamento de 4 cm de extensão. Proposto tratamento cirúrgico pela insuficiência do tratamento clínico. Qual a conduta recomendada?

- (A) Hiatoplastia com fundoplicatura laparoscópica sem necessidade de outros exames subsidiários, já que paciente foi investigada com endoscopia digestiva alta.
- (B) Deve-se solicitar manometria esofágica e em função do resultado do exame, hiatoplastia com fundoplicatura laparoscópica na sequência.
- (C) O tratamento cirúrgico não está indicado, pois houve resposta clínica satisfatória com uso de medicação oral.
- (D) Deve-se solicitar estudo do esvaziamento esofágico por cintilografia com refeição marcada para se afastar diagnóstico de megaesôfago

ATENÇÃO: O caso seguinte se refere às questões **99** e **100**:

Homem de 60 anos tabagista 30 maços/ano, etilista social e disfagia realizou endoscopia digestiva alta que mostra lesão ulcerada à 20 cm de arcada dentária superior, acometendo 2/3 da circunferência do órgão. Apresenta-se em bom estado geral.

QUESTÃO 99.

Quais exames de estadiamento devem ser realizados para o caso em questão?

- (A) Tomografia de tórax, abdome e pelve e PET- CT de corpo inteiro.
- (B) Tomografia de pescoço, tórax, abdome e pelve e laparoscopia.
- (C) Tomografia de pescoço, tórax, abdome e pelve e PET-CT de corpo inteiro.
- (D) Tomografia de pescoço, tórax, abdome e pelve, PET-CT de corpo inteiro e laringotraqueobroncoscopia.

QUESTÃO 100.

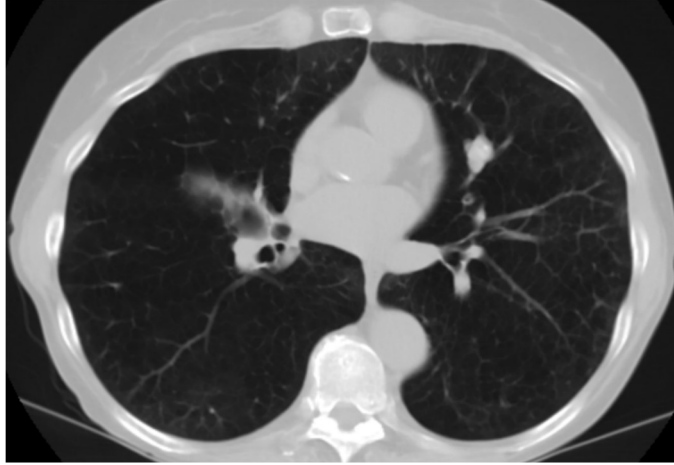
Após exames de estadiamento, foi indicado tratamento com neoadjuvância. Ao restadiamento foi constatada resposta clínica completa, mantendo-se em bom estado nutricional. A conduta recomendada agora neste caso é:

- (A) Seguimento ambulatorial rigoroso com exames de restadiamento a cada 6 meses nos 2 primeiros anos de acompanhamento.
- (B) Ressecção endoscópica do local acometido para confirmação patológica da resposta clínica completa.
- (C) Esofagectomia por toracoscopia com linfadenectomia e reconstrução com tubo gástrico.
- (D) Esofagectomia trans-hiatal e reconstrução com tubo gástrico e anastomose intratorácica.

Prova Escrita Dissertativa

CASO 1

Homem de 67 anos, tabagista 60 anos.maço, sem outras comorbidades. Procurou pronto socorro com quadro de infecção de vias aéreas superiores quando então foi identificado nódulo pulmonar de 1,8 cm em lobo superior esquerdo. Recuperado do quadro infeccioso procurou pneumologista que prosseguiu a investigação com Tomografia de tórax cuja imagem encontra-se abaixo representada



Responda as questões no local determinado no CADERNO DE RESPOSTAS:

QUESTÃO DISSERTATIVA 01. A neoplasia pulmonar primária que deve ser sempre lembrada nestes casos. Cite duas outras hipóteses diagnósticas que também devem fazer parte deste cenário.

QUESTÃO DISSERTATIVA 02. Prosseguindo na investigação deste caso, cite três condutas recomendadas que possam auxiliar na elucidação diagnóstica.

QUESTÃO DISSERTATIVA 03. Em se tratando de uma neoplasia primária pulmonar, cite três exames ou procedimentos que podem ser usados para completar o estadiamento pré-operatório?

QUESTÃO DISSERTATIVA 04. Se o paciente apresentar condições clínicas estáveis e o estadiamento mostrar doença localizada apenas no pulmão esquerdo, cite duas técnicas que podem ser utilizadas na aplicação do tratamento recomendado.

CASO 2

Mulher de 39 anos, vítima de atropelamento por ônibus, com os seguintes dados da cena: escala de coma de Glasgow: 12, FC: 135 bpm e PA: 100 x 60 mmHg. Chega ao PS após 30 minutos.

Na admissão, apresentava:

- A. Via aérea pérvia, com colar cervical.
- B. Ausculta pulmonar sem alterações. Saturação de oxigênio: 89%, FR: 32 irpm.
- C. PA: 80 X 40 mmHg, FC: 150 bpm, perfusão periférica: 5 segundos, FAST negativo. Toque retal sem alterações. Pelve instável. Administrado 2.500 mL de Ringer lactato, sem qualquer alteração nos parâmetros hemodinâmicos.
- D. Escala de coma de Glasgow: 7; Pupilas isocóricas e fotorreagentes.
- E. Fratura fechada de fêmur direito com imobilização do membro.

Responda as questões no local determinado no CADERNO DE RESPOSTAS:

QUESTÃO DISSERTATIVA 05. Cite 4 condutas apropriadas em relação ao manejo dessa paciente na sala de emergência.

Paciente foi encaminhado ao Centro Cirúrgico onde foi submetida a procedimento para tamponamento e fixação da pelve. Realizou tomografia de crânio que evidenciou edema cerebral, sendo instalado cateter intraventricular para monitorização da pressão Intracraniana, com derivação ventricular externa associada.

Na admissão na UTI, apresentava-se com quadro ventilatório estável, pressão parcial de O₂ e CO₂ normais na gasometria arterial, com dose baixa de vasopressor. Pressão arterial média (PAM): 92 mmHg, pupilas isocóricas e fotorreagentes, utilizando fentanil em bomba de infusão, com resposta aos estímulos verbais (escala de agitação e sedação de Richmond ou "RASS"-1). Pressão intracraniana sustentada em 35 mmHg.

QUESTÃO DISSERTATIVA 06. Cite 2 possíveis medidas para controle da hipertensão intracraniana nesse momento.

(CONTINUA NA PRÓXIMA PÁGINA)

(CONTINUAÇÃO DO CASO 2)

Paciente evoluiu com queda da hemoglobina de 10 g/dL para 7,5 g/dL em 6 horas de UTI. Realizados exames laboratoriais nesse momento: gasometria arterial: pH: 7,15; pCO₂: 30 mmHg; paO₂: 80 mmHg; HCO₃: 14 mmol/L; BE: -8 mmol/L; lactato: 30 mg/dL; INR: 1,4; rTTPa: 1,2; fibrinogênio: 210 mg/dL; Ca iônico: 3,5 mg/dL; Na: 150 mEq/L; K: 4,0 mEq/L. Dados vitais no momento: PAM: 80 mmHg, FC: 110 bpm, FR: 30 irpm, temperatura central: 35,4 graus Celsius.

QUESTÃO DISSERTATIVA 07. Cite 2 medidas indicadas para o quadro de sangramento acima.

No quinto dia de internação após estabilização clínica paciente evolui com perda de reflexos de tronco e hipertensão intracraniana refratária a todas as medidas clínicas. Evolui também com débito urinário de 4 litros em 6 horas de aspecto claro e choque circulatório. Glicemia normal nas últimas 24 horas.

QUESTÃO DISSERTATIVA 08. Cite a principal hipótese diagnóstica.

QUESTÃO DISSERTATIVA 09. Cite 2 condutas apropriadas nesse momento.

CASO 3

Mulher de 78 anos, com diagnóstico de diabetes mellitus, hipertensão arterial e neoplasia maligna de mama (faz uso de metformina 2000mg/dia, losartana 50mg/dia e tamoxifeno 20mg/dia) procura o pronto-socorro com dispneia progressiva há três semanas, com piora há sete dias, quando passou a manifestar-se em repouso. Tem tosse seca esporádica. Sem febre ou dor torácica. Ao exame clínico: regular estado geral, FR=32 ipm, FC=78 bpm, SatO₂ ar ambiente= 88%, PA=130x60 mmHg; T=36,5°C; glicemia capilar=180 mg/dL. Exame pulmonar com abolição dos murmúrios vesiculares nos 2/3 inferiores direitos, com ausculta da voz diminuída e percussão maciça nessa região. Sinais de mastectomia total bilateral. Exame cardíaco, abdominal e neurológico normais. Feito esvaziamento de tórax com saída de 2,5 litros.

A paciente evolui após uma hora com piora da dispneia, tosse produtiva com escarro espumoso, febre (37,8°C) e hipotensão. Apresentando estertores pulmonares bilaterais (mais intensos à direita).

QUESTÃO DISSERTATIVA 10. A hipótese para o último evento (pós-esvaziamento) é:

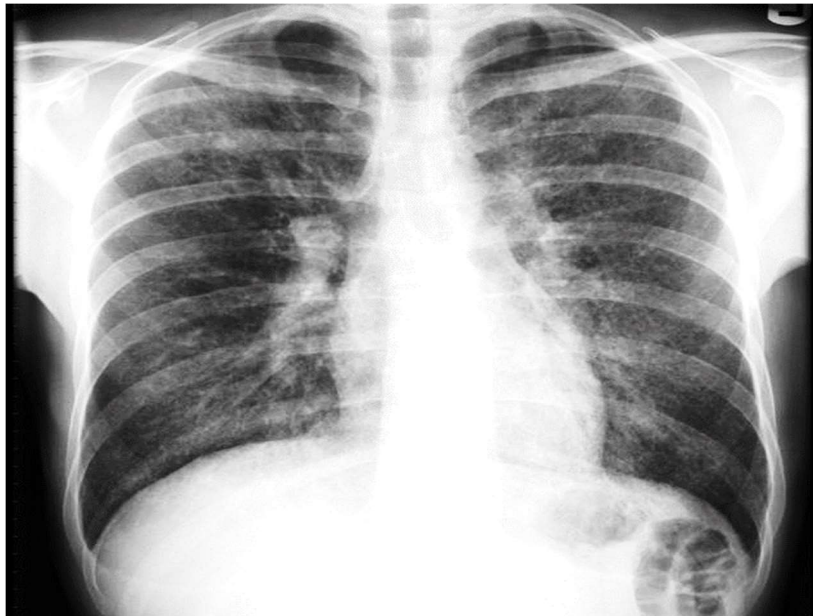CASO 4

Homem de 55 anos vem ao pronto-socorro com história de três dias de dor torácica ventilatório-dependente, que piora à respiração profunda e melhora quando flete o tórax anteriormente. Neste período, refere mal-estar inespecífico, fadiga e febre de até 38,5°C. Nega tosse. Há dez dias foi internado por infarto agudo do miocárdio recebendo apenas tratamento clínico. Recebeu alta uma semana após a internação e estava assintomático até o início do quadro atual. Exame clínico: regular estado geral, corado, eupneico, T=38°C, PA=120x80 mmHg.

QUESTÃO DISSERTATIVA 11. A principal hipótese diagnóstica (completa) para o quadro de três dias é:

CASO 5

Homem de 26 anos vem ao pronto socorro com queixa de dispneia progressiva há três semanas, inicialmente aos esforços, atualmente em repouso. No mesmo período iniciou tosse seca e febre intermitente de 38°C. Diz ter tomado sete dias de levofloxacino, terminando o ciclo há um dia, sem melhora dos sintomas. Exame clínico: emagrecido, FR=30 ipm, FC= 96bpm, SatO₂ ar ambiente=90%, PA=100x60 mmHg. Placas esbranquiçadas, removíveis com a espátula, em mucosa oral. Exames pulmonar, cardíaco, abdominal e de membros inferiores sem alterações. Sorologia anti-HIV: positiva. Demais exames laboratoriais sem alterações expressivas exceto por desidrogenase láctica (DHL)=685 U/L; gasometria arterial em ar ambiente: pH=7,47; paO₂=70mmHg; PaCO₂=24mmHg; bicarbonato=24 mEq/L; SatO₂ ar ambiente=91%. Rx de tórax:



Foi introduzido sulfametoxazol-trimetoprim (20 mg/Kg/dia de trimetoprim) e nistatina para bochecho e deglutição. O paciente evoluiu afebril, estável hemodinamicamente, porém no 4º dia de tratamento apresentou piora da dispneia e da saturação. Novo Rx de tórax com padrão semelhante ao inicial. Foi então aumentado suporte de O₂, iniciadas fisioterapia e ventilação mecânica não invasiva.

QUESTÃO DISSERTATIVA 12. Neste momento devemos prescrever (medicação e dose):